BESCHREIBUNG

einiger

le von anomaler Communication der Herzvorhöfe

und

BEMERKUNGEN

über

le Communication der beiden Herzhälften über-aupt, deren Entstehung und deren Einfluss auf die Circulation

von

Dr. Alexander Ecker.

FREIBURG,
Herder'sche Buchdruckerei.

1839.

Dem

Andenken seines Vaters

des

im Jahre 1829 verstorbenen

Dr. J. Alexander Ecker,

grossh. Bad. Geh. Hofraths, o. ö. Professors der Chirurgie und Geburtshülfe an der hohen Schule zu Freiburg, Ritters des kaiserl. russ. Wladimirordens etc.

weiht

diesen ersten literarischen Versuch

in

kindlich dankbarer Erinnerung

der Verfasser.

VORWORT.

Gegenwärtige kleine Abhandlung wurde pro facultate legendi geschrieben und dies mag ihr Erscheinen rechtfertigen. Was den darin behandelten Stoff betrifft, so wurde ich auf die Wahl desselben vorzüglich geleitet durch einen Fall von anomaler Communication der beiden Herzvorhöfe, der während meines Aufenthaltes in Wien in der pathologisch-anatomischen Anstalt daselbst vorkam. Dieser Fall, der besonders der eigenthümlichen Stelle wegen, die die Communicationsöffnung einnimmt, interessant ist, ist der siebente der in dieser Arbeit beschriebenen. Ferner trugen die häufigen Beispiele von Offenseyn des foramen ovale bei Erwachsenen, die ich zu beobachten Gelegenheit hatte, nicht wenig dazu bei, mein Interesse für diesen Gegenstand rege zu machen. Der Direktor der genannten Anstalt, der würdige Professor Rokitansky, dessen unvergleichlichen Unterricht in der pathologischen Anatomie ich längere Zeit hindurch zu geniessen das Glück hatte, theilte mir auf mein Ansuchen und zum Zwecke dieser Arbeit noch mehrere andere Fälle von anomaler Communication der Vorhöfe, wel-

che in Wien beobachtet wurden, mit, und überliess mir die betreffenden Präparate, die sich sämmtlich in dem Museum des allgemeinen Krankenhauses daselbst befinden, zur Untersuchung und Beschreibung, wofür, so wie für die vielen übrigen Beweise seiner zuvorkommenden Freundlichkeit, deren ich mich zu erfreuen hatte, ich Ihm meinen aufrichtigsten Dank hiemit abstatte. Die meisten der mitgetheilten Fälle sind wegen einiger Eigenthümlichkeiten interessant, und, wie mir scheint, der Veröffentlichung nicht ganz unwerth, so namentlich der erste, sechste, siebente und achte Fall. Die Bedeutendheit der Communicationsöffnung, die ungewöhnliche Stelle, an der sie sich in einigen derselben findet, so wie die Engheit der Aorta, welche bei Vorhandenseyn einer anomalen Communication verhältnissmässig selten ist im Vergleich zu der der Lungenarterie, sind Umstände, die Beachtung verdienen. Leider sind mehrere der Krankengeschichten ziemlich unvollkommen, was zum Theil dem Umstand zuzuschreiben ist, dass mehrere der Kranken nur ganz kurze Zeit vor dem Tode in's Spital gebracht wurden, und daher über ihren frühern Zustand nichts Genügendes ausgemittelt werden konnte, zum Theil aber darin begründet ist, dass der rege Eifer, der in der pathologisch-anatomischen Anstalt in Wien schon sei

geraumer Zeit und namentlich seit Rokitansky und Kolletschka darin wirken, herrscht, früher noch nicht so allgemein getheilt wurde, als es jezt der Fall ist, und daher nicht selten nur kurze Notizen über den Krankheitsverlauf in die Protocolle niedergelegt wurden, wo ausführliche Beschreibungen der Symptome zur Würdigung des in der Leiche gefundenen Zustandes wünschenswerth gewesen wären.

Die Fragen, die bei Betrachtung solcher und ähnlicher Fälle von anomaler Communication der beiden Herzhälften sich uns aufdringen, sind vorzüglich: wie entstehen diese anomalen Communicationen, sind sie immer angeboren, oder können sie auch nach der Geburt und später sich bilden? und: welches ist der Einfluss derselben auf die Circulation? — Troz der vielen Arbeiten über diesen Gegenstand giebt es doch noch mehrere Puncte, die noch nicht genügend aufgeklärt und die in neuerer Zeit bei der so rege fortschreitenden Bearbeitung der Herzkrankheiten wieder zur Sprache gebracht worden sind; darum mag es entschuldigt werden, wenn ich einen so vielfach und von so grossen Autoritäten besprochenen Gegenstand einer nochmaligen Betrachtung zu unterwerfen wage. Obschon die mitgetheilten Fälle blos Beispiele von Communication der

Vorhöfe sind, so konnte ich mich doch bei de
Beantwortung der eben erwähnten Fragen nich
auf diese allein beschränken, sondern musste auc
die Communication der Kammern betrachten
da sich schwer das Eine getrennt von dem An
dern darstellen lässt. Die ähnlichen Fälle, di
sich bei MECKEL, FARRE, GINTRAC, BOUILLAUD
LOUIS, dann in mehreren deutschen, französi
schen und englischen Journalen, so wie i
Inaugural-Dissertationen finden, habe ich, s
viel mir möglich war, nachgesucht und ver
glichen. — Was die beigefügten Abbildunge
betrifft, so verdanke ich die Originalzeichnun
der ersten Figur der ersten Tafel und die de
zweiten Tafel der Güte meines Freundes, de
durch die Zeichnungen im BERRES'schen Werk
über microscopische Anatomie schon genügen
bekannten Prosektors NAGEL.

Meine Hoffnung auf ein gelindes Urtheil die
ser kleinen Arbeit gründet sich einzig darau
dass wenigstens einiges Neue darin enthalten
und dass auch die kleinste Gabe für das Reic
der Wissenschaft nicht ganz verloren ist.

Freiburg im October 1839.

Der Verfasser.

I.

Beschreibung einiger Fälle von anomaler Communication der beiden Herzvorhöfe.

ERSTER FALL.

Mangel der Vorkammerscheidewand mit einer auf einer frühern Bildungsstufe zurückgebliebenen Anordnung der grossen Pulsaderstämme, nemlich Entstehung der Aorta descendens aus der Pulmonal-Arterie und Nichtentwicklung des Bogens der Aorta.

(Dazu Tab. I. Fig. 1 und 2.)

Diese Missbildung kam vor in einem 12 Tage alten gelbsüchtigen Kinde, welches sterbend in das Findelhaus gebracht wurde und über dessen Geschichte weiter nichts erhoben werden konnte.

Die *Obduction* zeigte Folgendes:

Der Körper war angemessen gross, die allgemeinen Bedeckungen grünlich gelb gefärbt, das subcutane Fettgewebe gelb und von häufigen Venennetzen durchzogen, die Kopfhaut mit $1\frac{1}{2}''$ langen Härchen besezt und wie die übrigen allgemeinen Bedeckungen, eben so die Schädelknochen, die Sinus der harten Hirnhaut, so wie die Gefässnetze im Rückenmarkskanale von flüssigem Venenblut strozend; die Gefässe der weichen

Hirn- und Rückenmarkshaut sehr blutreich, die Gehirnsubstanz in's Gelbliche spielend, in den Seitenhirnhöhlen über 1 $\frac{2}{3}$ gelblich grauer Flüssigkeit, die Adergeflechte aufgelockert, zwischen den Häuten des Rückenmarks etwa eine halbe Unze und zwischen denen des Gehirns eine grössere Menge gelblichen Serums abgelagert, das Rückenmark mit viel dunkelgrauer Substanz versehen; die Schleimhaut des Mundes mit vielem gelben Schleim überzogen, die Auskleidung des Rachen bis in den Pharynx hinab dunkelroth und angeschwollen; der weiche Gaumen mit den anstossenden Theilen des harten war so gespalten, dass ein hufeisenförmiger über $\frac{3}{4}$'' hoher Bogen zurückblieb, dessen beide Schenkel mit einer wickengrossen, bläulichrothen, ein halbes Zäpfchen vorstellenden Warze besezt waren, von welcher Prominenz aus die 3''' langen Gaumenbögen herabstiegen. Die Nasenscheidewand ragte wenige Linien in die Rachen- und mittelst des Spaltes in die Mundhöhle herab.

Die Halsvenen strozten von flüssigem, schwarzem Blute, die Lymphdrüsen längs derselben waren stark angeschwollen; die Thymusdrüse gross und derb, die Lungen besonders gegen ihre Oberfläche von ansehnlichen Luftblasen aufgedunsen, die rechte mit dunkelbraunen, inselförmig eingestreuten, fast sarcomatösen, nicht knisternden Stellen durchwebt — die Berührungsfläche ihrer Lappen mit einem sehr dünnen gelblichen Lymphstreifen überzogen; die Pleura bläulich geröthet, im Pericardium 2 Drachmen dunkelgelben eiweisshaltigen Serum's angesammelt. Das Herz bedeutend grösser, rundlich geformt, der linke Ventrikel etwas geräumiger als sonst. Die beide

Atrien flossen in einander über vermittelst einer von oben nach abwärts etwas elliptischen, gegen einen Zoll in jedem Durchmesser haltenden Communicationsöffnung, indem das Septum nur in Form einer 1‴ dicken, von oben zwischen die Atrien hereinragenden Bogenlinie, von welcher eine florähnliche 2‴ breite klappenähnliche Membran herab hieng, angedeutet war, so dass die valv. tricuspidalis über das Septum ventriculorum hinüber unmittelbar in die bicuspidalis übergieng. Hinter diesen Klappen giengen regelmässig die Lungenarterie und Aorta ab. — Die Lungenarterie war etwas weiter als die Aorta, stieg grösstentheils vor dieser in die Höhe und verlief nach Abgabe der sehr dünnen Pulmonaläeste unter einem etwas spizen Bogen als Aorta descendens an der Wirbelsäule herab. Die Aorta stieg hinter und über dem Stamm der Lungenarterie fast gerade nach aufwärts, zerfiel in ihre 3 Aeste und mündete hierauf als ein sehr kurzes und kaum 1‴ weites, etwas aufsteigendes Gefäss in den Bogen der Lungenarterie. — Der Durchmesser der Arteria pulmonalis am Ursprung hielt 4‴, der der Aorta, ebenfalls am Ursprung, 3½‴ (Wiener Mass).

Sämmtliche Gefässe, so wie die Herzhöhlen, waren von flüssigem Blut strozend, die Leber gross, sehr blutreich, derb; ihre Venen sehr weit. In der Gallenblase fand sich zähflüssige, dunkelbraune Galle. Die Nabelgefässe waren dickhäutig, ziemlich weit offen, flüssiges Blut führend, Magen und Gedärme mit Luft und gelblich brauner Flüssigkeit gefüllt, leztere von bläulichen Venen stellenweis überzogen. An der innern Oberfläche des Ileum's zeigten sich sehr oberflächlich intumescirte

Peyer'sche Plaques und einzelne hirsenförmige Knötchen, die Gekrösdrüsen dunkler gefärbt und angeschwollen. In den Nebennieren war viel schwarzer Saft enthalten, die Nieren gross und blutreich. —

Vorstehender Fall ist besonders interessant wegen des Zusammentreffens der anomalen Communication der beiden Vorhöfe mit zwei andern Missbildungen, die offenbar in einer auf einer frühern Stufe gehemmten Entwicklung ihren Grund haben, nemlich

1) *mit Nichtvereinigung der beiden seitlichen Gaumenhälften (Palatum fissum),*
2) *mit einer im Embryozustande normalen, später aber sich ändernden Anordnung der Gefässstämme.*

E. H. Weber, (Meckel's Archiv für Phys. 1827 und Hildebrandt's Anatomie 3. Band) fand bei sehr kleinen menschlichen Embryonen folgende Anordnung der Gefässstämme des Herzens. Bei einem 8½‴ langen Embryo stieg die Aorta gegen den Kopf empor, machte aber dort keine Umbiegung gegen die Wirbelsäule; die Lungenarterie stieg bogenförmig über die Arterien hinweg und bildete ganz allein die Körperarterie für die untere Körperhälfte (Aorta descendens); der Bogen der Aorta, der die Aorta ascendens mit der descendens in Verbindung bringen sollte, fehlte entweder ganz oder wurde nur durch einen sehr viel dünnern, aus der Kopfarterie in die Aorta descendens gehenden Canal vertreten. — Bei etwas älteren Embryonen bemerkt man dass der Aortenbogen längere Zeit dünner ist als die

2 Aorten die er verbindet. — Meckel, Kilian, Valentin fanden dieselbe Anordnung [1]).

Somit sehen wir auf dieser Entwicklungsstufe durch die 2 Aorten, die sich zur Aorta descendens vereinigen, im Allgemeinen den *Amphibienkreislauf* dargestellt; aus diesem entwickelt sich durch Schwinden entweder des linken oder des rechten Aortenbogens die Anordnung, die wir bei *Vögeln* und *Säugethieren* finden. —

Zur Zeit, wo die Lungen noch nicht oder sehr wenig entwickelt sind, werden *beide* Ventrikel zur Fortschaffung des Körperbluts benüzt. Die aus dem *rechten* Ventrikel entspringende Arterie führt fast gar kein Blut in die Lungen, sondern Alles durch die Aorta descendens in die untere Körperhälfte und die Eihäute; der *linke* Ventrikel treibt sein Blut in die Aorta ascendens, den Kopf und die Brustglieder, von wo es durch die vena cava descendens in den rechten zurückkehrt, während jenes aus der untern Körperhälfte und der Placenta durch die vena cava ascendens grösstentheils in den linken Ventrikel geleitet wird. So geht, wie der geistreiche Sabatier zuerst aussprach, der Kreislauf im Foetus in Form einer 8 vor sich. —

Später bilden sich die Lungen und so auch die Lungenäste aus, und so wie diese grösser werden, verkleinert sich der in die Aorta descendens sich fortsezende Stamm der Lungenarterie, den man Ductus Botalli nennt, und so wie dieser kleiner wird, vergrössert sich der schmale

---

1) Vergl. Meckel, Abhandlungen aus der menschl. und vergl. Anatomie. S. 283. — Kilian, der Kreislauf des Kindes, welches noch nicht geathmet hat. Carlsruhe 1826. — Valentin, Entwicklungsgeschichte des Menschen. Berlin 1835.

Verbindungszweig zwischen Aorta ascendens und des
cendens und stellt den Aortenbogen dar. So erschein
dann die Aorta descendens als Fortsezung der Aort
ascendens, das ehemalige Anfangsstück der Aorta des
cendens als Art. pulmonalis und ihre Fortsezung al
Ductus Botalli.

Aehnliche Fälle wie den oben beschriebenen beob
achteten: Langstaff und Cooper, s. Farre pathologica
researches. Essay I: on the malformations of the heart. Lon
don 1814. In den beiden Fällen von Cooper communicirt
die A. pulmonalis mit beiden Ventrikeln. Steidele, Samm
lung chirurgischer Beobachtungen. Wien 1778. Bd. II. S
114 (in Steidele's Fall war aber kein Verbindungszwei
zwischen Aorta ascendens und descendens). Choulan
epist. grat. ad Pezold. Dresden. Kreysig, Herzkrankheiten
Bd. III. S. 104. Lietzau hist. trium monstrorum. Regiom
1825. S. 19. Ronde de for. ovali diss. inaug. Turic
1837.

ZWEITER FALL.

*Mangel der Vorkammerscheidewand. Verwachsung de
Herzbeutels mit dem Herzen und Knochenablagerun
in den verwachsenen Platten des Pericardium.*

Am 14. August 1831 starb im Gebärhaus zu Wie
eine 20jährige Weibsperson am Puerperalfieber. Vo
ihrer frühern Geschichte konnte nichts weiter erhobe
werden, als dass sie stets an heftigem Herzklopfen g
litten.

Die *Obduction* zeigte folgendes:

Der Körper gross, ziemlich mager; der Hals lang, Brustkorb mässig gewölbt, die Brustdrüsen gross, grobkörnig, mit gelblicher Milch versehen, der Unterleib ausgedehnt. Im Sichelbehälter geronnene Blutlymphe; Schädelgewölbe länglich geformt, von gleichförmiger Dicke, compact, innere Tafel bläulich geröthet und aufgelockert, die innere Fläche der harten Hirnhaut geröthet, mit einem gelblichen Lymphanflug versehen; zwischen den zarten innern Hirnhäuten nur wenig Serum, die Gefässe der pia mater ausgedehnt, jedoch nur mässig mit Blut versehen, die Hirnsubstanz teigartig und mit wässrigem Blute versehen; in den Seitenhirnhöhlen gegen 1½ Drachmen Serum.

In der Luftröhre fand sich eine bräunlich rothe, seröse Flüssigkeit angesammelt; beide Lungen waren in ihrem äussern Umfang durch sulzigen Zellstoff angeheftet und, besonders die linke, blutreich; in den untern Lappen waren sie dichter und dunkler gefärbt.

Der Herzbeutel war in seinem ganzen Umfang mittelst eines langfädigen, längs dem linken Seitenrand des Herzens mit Blut suffundirten Zellstoffs mit dem Herzen verwachsen. Das Herz ziemlich gross, rundlich geformt, in seiner Substanz zähe, mit vielem Fett besezt. Rechterseits längs der Querfurche war dasselbe sammt dem mit ihm verwachsenen Herzbeutel von einem 2″ langen, höckrigen Knochenconcrement durchwebt. Die *Scheidewand der Vorkammer* war bloss durch eine schmale, über dem Septum ventriculorum hervorragende, etwa 3‴ hohe Leiste angedeutet. In den Vorhöfen und grossen Gefässen befand sich geronnene Lymphe und

flüssiges Blut. Der Durchmesser der Aorta an ihre Anfangsstück betrug 8‴, der der Arteria pulmonali an gleicher Stelle 10‴.

In der Bauchhöhle waren etwa 6 Pfd. einer grün liehen jauchigen Flüssigkeit angesammelt, das Perito naeum in seiner ganzen Ausdehnung dunkelroth gefleck und mit einer Lymphschichte überzogen, wodurch di Gedärme sowohl unter sich, als mit der Bauchwand ver klebt wurden. Die Leber war in das rechte Hypochon drium zurückgedrängt, welk und blutleer. Die inner Sexualien zeigten sich in grünlich gelbes Exsudat gehüll

DRITTER FALL.

Mangel der Vorkammerscheidewand. Bedeutende Er weiterung der Arteria pulmonalis. Einsenkung de Kranzvene in den linken Vorhof.

A. A., 50 Jahre alt, Frau eines Webers, war se 3 Jahren mehreremale in's Krankenhaus gekomme mit häufigem, sehr heftigem Herzklopfen und Ohnmach ten, gegen welches verschiedenartige Mittel in Anwen dung gesetzt wurden. In den lezten Wochen gesellte sich zu obigen Erscheinungen noch Dyspnoe, Anfäl von Husten, grosse Angst, eine blaue Färbung de Nase, der Lippen und Wangen und allgemeine Wa sersucht. In diesem Zustand kam sie nun wieder in da allgemeine Krankenhaus, wo aus den obigen Erschei nungen und dem sehr kleinen und ungleichen Puls au

eine Herzkrankheit geschlossen wurde. Zwei Tage nach ihrem Eintritt starb sie. —

Obduction: Der Körper war von mittlerer Grösse, zart gebaut, mager, das Gesicht röthlichblau gefärbt, das Kopfhaar hellbraun, die Iris blau. Das Gesicht liess auf ein viel geringeres Alter schliessen; der Hals war lang, in seiner untern Hälfte dicker, die Brüste klein, der Brustkorb, vorzüglich nach vorwärts schmäler, lang und fast cylindrisch geformt. Der Unterleib war mässig ausgedehnt. Die Sinus der Schädelhöhle enthielten viel flüssiges Blut; die Gefässhaut strozte selbst in ihren feinsten Verzweigungen von flüssigem, fast wässrigem, schwarzem Blut. Die Gehirnsubstanz fühlte sich etwas weicher an und war von flüssigem Blut überfüllt. Auf der Durchschnittsfläche des linken mittleren Lappens bemerkte man mehrere zusammengehäufte, wie von coagulirtem Blut gebildete, fast rostfarbige Flecken, in deren Umgebung das mehr graulich weisse Mark etwas weicher war. In den Seitenhirnhöhlen fand sich über 6 Drachmen graulichen Serum's. Aehnliches fand sich auch zwischen den innern Hirnhäuten. Die Adergeflechte waren dunkelroth und sehr ausgedehnt. *Brusthöhle:* Die rechte Lunge mässig ausgedehnt, rückwärts zellig angeheftet und, so wie auch der obere Lappen der linken Lunge, etwas dichter und in hohem Grade oedematös. Die Schleimhaut der Bronchien war dunkelroth gefärbt; der untere Lappen der linken Lunge von dem kopfgross ausgedehnten Herzbeutel ganz zusammen- und zu einer zolldicken, festen, platten Schichte gedrückt, sein Gewebe sehr dicht und fest, mit wenig schwarzem, flüssigem Blut versehen; die Gefässe desselben wurden

bedeutend verengert, dickhäutig und fast blutleer gefunden. In jeder Brusthöhle waren bei 2 ⅝ röthlichen im Herzbeutel gegen 5 ⅝ dunkelgelben, klaren Serum enthalten. Das Herz war mehr als zweimal so gross als im Normalzustand, nach abwärts und linkerseits bis an die Wirbelsäule reichend; seine Kammern ungewöhnlich ausgedehnt und die Wandungen beider dieser bei 5‴ dick, die Herzsubstanz dunkler gefärbt, sehr consistent. Die Vorkammern stellten einen schlaffhäutigen, mit seiner Längenachse quer gelagerten, mit seiner Hohlvenenhälfte weit überwiegenden Sack dar, der die beiden arteriösen Gefässstämme von hinten umfasste, und dessen senkrechter, auf das gleich zu erwähnende Rudiment der Vorkammerscheidewand herabfallender Durchmesser bei 2″ betrug. Von der einen zur andern Vorkammer führte eine wenigstens 1½″ in jedem Durchmesser haltende, von ganz normalen Herzwänden, die keine Spur irgend einer Zerstörung zeigten, umfasste etwas längliche runde Oeffnung, so zwar, dass von der Scheidewand der beiden Atrien nur am untern Rande dieser Oeffnung ein 3—4‴ hoher muskulöser Querbalken übrig blieb, an welchem sich, und zwar in die linke Vorkammer [1]), die weite Oeffnung der Vena Galeni (Vena coronaria magna) mündete. Sämmtliche Höhlen des Herzens, vorzüglich der Vorkammern, strotzten von lockerem Blutcoagulum. Die Lungenarterie, sammt ihrem Conus und ihren Aesten, war wenigstens um das Doppelte erweitert und bis in ihre Verzweigungen hin mit

1) Einen ähnlichen Fall von Einmündung der Kranzvene in den linken Vorhof beobachtete J. F. Meckel, Handbuch der Anatomie. III. S. 67.

lockerem Fibringerinnsel gefüllt, ihre Häute verdünnt; die Hohlvenen und übrigen grossen Gefässe mit grösstentheils flüssigem Blut angefüllt.

Die Gefässe (von aussen gemessen) zeigten mir folgende Durchmesser:

Die Lungenarterie am Ursprung . .	1″ 6‴ w. z.
Die Lungenarterie nächst ihrer Spaltung, wo sie sackig erweitert war,	1″ 10‴
Der rechte Ast der Lungenarterie .	1″ 3‴
Der linke Ast	11‴
Der aufsteigende Aortenschenkel in der Mitte	1″
Truncus anonymus	5‴
Carotis sinistra	3‴
Subclavia sinistra	3½‴
Aorta descendens 3″ von der Subclavia sinistra entfernt . . .	7‴

In der *Bauchhöhle* war eine gelbliche, seröse, mit einzelnen gelblichen Floeken vermischte Flüssigkeit angesammelt. Die Leber gross, dunkel gefärbt und mit flüssigem Blut versehen. In der Gallenblase einzelne Gallensteine. — Die Milz gross und blutreich, Magen und Gedärme zusammengezogen, leztere stellenweise etwas livid. Die Nieren klein, oberflächlich durch seichte Einschnitte hemisphärisch abgetheilt, derb und blutreich.

VIERTER FALL.

Mangel der Vorkammerscheidewand.

J. S.... 35 Jahre alt, Kutscher, starb in Folge eine auf die Oberbauchgegend erlittenen Stosses und wurd gerichtlich obducirt. Er hatte während seines Lebens a keinerlei Beschwerden gelitten. Die Todesursache wa eine Zerreissung der Leber und darauf folgende Peri tonitis. —

Obduction: Der Körper war mehr als mittlerer Grösse regelmässig gebaut; mager, jedoch muskulös. — *Schädel höhle:* Im Sichelbehälter fand sich dunkelrothes, flüs siges Blut, zwischen den innern Hirnhäuten eine ansehn liche Menge grauen Serum's. Die Gefässe der weichen Hirnhaut waren ausgedehnt, aber nur mässig mit Blu versehen. — In den Kammern die gewöhnliche Menge Serum's.

Brusthöhle: Beide Lungen waren ausgedehnt, nach vorn hin blass, aufgedunsen und blutleer, nach rückwärts dunkelroth und besonders nach unten sehr blutreich die Basis der untern Lappen infarcirt. — In jeder Brusthöhle war gegen 1 Pfd. dunkelrothen, missfarbigen Blutwassers angesammelt.

Im Herzbeutel über $1\frac{1}{2}$ gelblichen Serum's. Das Herz war gross, an der convexen Fläche seiner rechten Hälfte mit einem grossen Sehnenfleck bezeichnet. Die Wandungen des erweiterten rechten Ventrikels im Verhältniss bedeutend dick, die Substanz desselben zäh; in den Vorhöfen, so wie in den grossen Gefässen, stockendes und flüssiges Blut enthalten.

Statt der Scheidewand der Vorkammern war eine
on einem platten, leistenähnlichen Fleischwulst begränzte,
ber 1″ im Durchmesser haltende Oeffnung vorhanden,
odurch beide Vorhöfe in Verbindung standen. Dieses
ben genannte leistenähnliche Rudiment weicht nach rechts
b und geht in die Eustachische Klappe über. Im obern
Theile der Oeffnung verliefen von hinten nach vorn drei
ehr zarte, nach vorn zu einem verschmolzene sehnige
Filamente und ein ähnlicher Faden war auch vor der
Mündung der vena coronaria magna ausgespannt. Die
Lungenarterie und insbesondere der Conus derselben
ehr erweitert.

Der Conus hielt im Durchmesser . . . . 1″ 5‴
Die Lungenarterie am freien Rand der Klappen . . . . . 1″ 3‴
Die Aorta, ebendaselbst gemessen . . . 9‴
Die 6. und 7. rechte Rippe waren 2″ von ihrem Knorpel entfernt gebrochen.

Bauchhöhle: Das ganze Bauchfell war von einer bis
‴ dicken, lockern, bräunlich rostfarbenen Lymphschichte
berkleidet und darunter dunkel geröthet. In der Bauchöhle war etwa 1 Pfd. brauner, rostfarbener Flüssigkeit
nthalten. Die Leber war gross, dicht und derb und
n mehreren Stellen geborsten, in diesen Risswunden
nd in ihrer Umgebung viel geronnenes und flüssiges Blut
ngesammelt.

FUENFTER FALL.

Mangel der Vorkammerscheidewand. Verengerung der Aorta.

Das Herz eines 55 Jahre alten, im Jahr 1835 im allgemeinen Krankenhaus an tuberculöser Lungenphthise verstorbenen Mannes, bot folgende Abnormitäten dar [1]).

Im Herzbeutel war $1\frac{1}{2}$ gelblichen Serums angesammelt; das Herz war um die Hälfte grösser, breit, fast rundlich geformt, ziemlich schlaff. Die Wandungen beider Ventrikel von gleicher Dicke; die Substanz des linken mürbe, die des rechten derb. Die convexe Fläche des linken Ventrikels war mit einem Silbergroschen-grossen und der Hohlvenensack an der Einmündungsstelle der Cava mit einem $^3/_4$″ breiten Sehnenfleck bezeichnet. Die Herzklappen, besonders die zweispizige an ihrem freien Rande, waren beträchtlich verdickt, die dreispizige längs ihren Anheftungsringen, so wie die Auskleidung des rechten Atriums über denselben, war stellenweise sehnig verdickt.

Statt der Scheidewand der Vorkammern war eine in jedem Durchmesser 1″ betragende von einem rundlichen, nach abwärts in einen 1‴ breiten Rest der valvula Eustachii verlaufenden Fleischring umgebene Oeffnung vorhanden. Der Conus arteriosus war sehr geräumig, und eben so die Lungenarterie sammt ihren Aesten weit, die Aorta sehr *dickhäutig* und ihre *innere Fläche uneben*. In den Herzvorhöfen so wie in den grossen Gefässen war coagulirtes und flüssiges Blut vorhanden.

---

1) Ueber das frühere Befinden und Aussehen dieses Mannes konnten keine Nachrichten erhalten werden.

Durchmesser der Aorta 11‴, der A. pulmonalis 1″ 4‴.

Beide Lungen, besonders die rechte, waren an einzelnen Stellen ihres obern und hintern Umfangs mittelst zelliger Fäden an die Rippenwand geheftet; die rechte war in eine blassgraue, die linke in eine dickere gelblichgraue, an der Costalwand dunkelrothe, an ihrer freien Fläche sammtähnlich aufgelockerte Lymphmembran gehüllt. Die Substanz des rechten obern Lappens war fast durchgehends in eine bläulich graue, derbe, von Hanfkorn- bis Haselnuss-grossen Eiterhöhlen durchzogene tuberculöse Masse entartet, jene des untern im obern Theil von zusammenfliessenden, theilweise erweichten, graulich-gelben Tuberkeln durchsäet, nach abwärts rothbraun und blutreich. Die linke Lunge war im obern Theil ihrer beiden Lappen auf ähnliche Weise tuberkulös, in der übrigen Ausdehnung dunkelroth und blutreich.

Der Magen war an seinem Grund mit dem Zwerchfell und der einen Milzfläche, an der vordern Fläche theils mit der Bauchwand und dem grossen Netz, theils mit der concaven Fläche des linken Leberlappens zellig verwachsen, oberhalb seiner Mitte nach rechts etwas eingeschnürt, an der innern Fläche daselbst mit einer 2½″ langen, den kleinen Bogen und die hintere Magenwand einnehmenden, constringirenden Narbe bezeichnet, an welcher die Magenhäute innig mit einander verwachsen erschienen (Narbe eines *einfachen chronischen* Cruveilhier] oder *perforirenden* [Rokitansky] Magengeschwürs).

SECHSTER FALL.

Theilweiser Mangel der Vorkammerscheidewand. Doppelte Oeffnung in derselben. Bedeutende Enghe der Aorta.

(Hiezu Tab. II.)

L. R.... 19 Jahre alt, Schneidergeselle, war schwächlich gebaut, mager und von mehr kaltem Temperamen Er kam so schwach zur Welt, dass ihm die Nothtauf gegeben werden musste. Im 3. Jahre überstand er bös artige Blattern. Schon vor diesem soll er ein Aposten im Kopf und dabei stets einen Ohrenfluss gehab haben. In seinem achten Jahre stürzte er vom Bode herab und brach sich den rechten Schenkel. Ein Jah später erlitt er einen heftigen Blutsturz aus Nase un Mund, so zwar, dass er in der grössten Lebensgefah schwebte. Das Blut soll sehr schwarz und dick gewese seyn. Derselbe Blutsturz erneuerte sich öfters seither besonders da er viele Reisen zu Fuss machte. Er li dabei an fortwährender Beklommenheit und Husten. Di Zunahme dieser Beschwerden bestimmte ihn, in's Spita zu gehen. Die krankhaften Symptome waren eine m Schleim belegte Zunge, Hüsteln, Schwere und Druc auf der Brust, ein schwacher aber schneller Puls, grosse Durst. Seine Haut war feucht und die Wärme norma Nachdem er 5 Tage im Spital zugebracht, starb e ganz unerwartet.

Obduction: Der Körper war mager, zart gebaut, blass Die Brust schmal und länglich.

Beide Lungen waren in einem so ausgedehnten Zu

stand, dass sie bei Hinwegnahme des Brustblattes hervordrangen, übrigens waren beide nirgends angewachsen. Beide, besonders aber die linke, waren mit flüssigem schwarzen Blut angefüllt. In beiden Brusthöhlen einige Löffel voll schwarzen ausgetretenen Bluts.

Der Herzbeutel wenig Serum enthaltend. Die beiden Herzkammern waren von normaler Grösse und blutleer. Die Vorkammern und die darein sich entleerenden Venen mehr als gewöhnlich ausgedehnt und mit flüssigem schwarzen Blut gefüllt. *In der Scheidewand der Vorkammern fand sich eine elliptische Oeffnung*, deren längerer horizontaler Durchmesser 10‴, der senkrechte 7‴ betrug, und welche nach unten an die Kammerscheidewand stiess und von dem normal beschaffenen Endocardium, welches ununterbrochen die Bi- und Trieuspidalklappe überzog, begrenzt, *nach oben hingegen von einem platten Fleischbogen, über welchem man die fossa ovalis, die nach vorn in der Breite von 4‴ klaffte, bemerkte, eingeschlossen wurde.* Die Wandungen der Ventrikel waren von normaler Dicke. Die *Aorta war viel enger als gewöhnlich, (Durchmesser 8½‴)*, die Lungenarterie dagegen sammt ihrem Conus ausgedehnt (Durchmesser 1″). Beide, so wie auch die Hohlvenen, waren mit flüssigem schwarzen Blute gefüllt. Unterhalb der halbmondförmigen Klappen der Aorta war ein sehniger Faden quer hinüber gespannt.

Die Leber, so wie die Pfortader, mit flüssigem schwarzen Blut überfüllt; die Gallenblase schwarze Galle enthaltend. Die Milz war weich und mürbe, das Pankreas blutreich; der Magen ungemein ausgedehnt, seine Gefässe von Blut strozend, seine innere Fläche mit rothen

Flecken besezt. Die Venen des Nezes, Gekröses und der Gedärme strozten von Blut.

SIEBENTER FALL.

Theilweiser Mangel der Vorkammerscheidewand. Engheit der Aorta.

F. B...., Handschuhmachergeselle, 25 Jahre alt, starb am 7. März 1839 ganz plözlich, indem er in einem Kaffeehause unter einer heftigen Pneumorrhagie zusammenstürzte. —

Er hatte immer eine etwas blasse Farbe und häufige Palpitationen gehabt. Bei der mindesten Anstrengung wurden *seine Lippen blau*; er litt an fortwährender Beklommenheit der Brust, Schwerathmigkeit und zeitweisem Asthma und war häufigen Nasenblutungen unterworfen.

Obduction: Der Körper war von mittlerer Grösse, ziemlich gut genährt, blass.

Der Hals dünn und lang, der Thorax auf der linken Hälfte war mehr gewölbt als rechts. — Im Sichelbehälter, den seitlichen und den Sinus des Schädelgrundes war flüssiges Blut enthalten; die innern Hirnhäute zart und ziemlich blutreich; die Gehirnsubstanz zäh und blutreich; in den Seitenkammern ziemlich viel Serum enthalten. —

In der Luftröhre war flüssiges und locker geronnenes Blut angesammelt.

Die linke Lunge war frei, die rechte im ganzen Umfang zellig angeheftet; die Substanz beider aufgedunsen

it Ausschluss des rechten obern Lappens röthlich und unkelroth gesprenkelt, ziemlich blutreich; der linke obere appen dichter, von Blut infarcirt (Apoplexia pulmoum *Lænnec*, hämoptoïscher Infarctus *Wiener Schule*).

Im Herzbeutel waren über 2 Pfde. klaren Serum's thalten, derselbe war an seiner hintern Wand geröthet. as Herz um weniges vergrössert, der linke Ventikel von normaler Capacität und dessen Wände bei ''' dick; der rechte Ventrikel, besonders im Conus teriosus, erweitert, seine Wände derb, über 3''' dick, e Papillarmuskeln stark entwickelt. Die Bicuspidalappe war an ihrem freien Rande etwas verdickt, die ehnen um weniges verkürzt und die obere Fläche der lappe gegen ihren freien Rand zu mit mehreren ziemh fest aufsizenden Vegetationen besezt. Die dreispizige lappe bot eine etwas abweichende Bildung dar, indem r vorderer Zipfel von einer Oeffnung unterbrochen urde, von deren Rand sich ebenfalls Sehnen an die apillarmuskeln inserirten. —

Der *linke Vorhof* war von normaler Weite und seine andungen nicht verdickt; der *rechte* dagegen und insesondere dessen Auricula erweitert und seine Wanngen etwas dicker, die Musculi pectinati ziemlich stark twickelt. Im untern Theil des Septum atriorum befand ch *eine von glatten ebenen Rändern umschlossene, stumpf eieckige, mit dem stumpfen Winkel gegen das Septum ntriculorum sehende und in dem von diesem Winkel f die Basis gefällten senkrechten Durchmesser 8½'''*, *dem längs der Basis gezogenen horizontalen dagegen 3''' betragende Oeffnung*, über deren Scheitel die lvula tricuspidalis sich ununterbrochen in die bicus-

pidalis fortsezte, so dass also beide Atrien frei miteinander communicirten. *Etwa 4‴ von dieser Oeffnung nach aufwärts fand sich im Septum eine von Muskelsubstanz entblösste, blos aus den beiden Platten des Endocardium bestehende, dünne durchsichtige ovale Stelle* von dem Umfang etwa eines Silbergroschens, welche da sie genau dem sonstigen Siz des foramen ovale entsprieht, als fossa ovalis anzusehen ist.

Die Aorta sowohl am Ursprung als im weitern Verlauf war enger als gewöhnlich (Durchmesser am freien Rand der Klappen 8½‴, Durchmesser der A. pulmonalis an dieser Stelle 1″).

ACHTER FALL.

Verkümmerung des rechten Herzventrikels. — Mehrfaches Durchbohrtseyn der valvula foraminis ovalis. — Verschliessung der Lungenarterie.

Das Herz eines 4 Tage alten, blausüchtigen Knaben bot folgende Abnormitäten dar:

Der linke Ventrikel war sehr beträchtlich erweitert, der rechte dagegen fasste kaum eine Linse; die Klappe des leztern war von dieser kleinen Höhlung aus zu einem krausen Saume aufgerollt, und der arteriöse Kegel verlief fast in gerader Linie längs der Basis des Herzens nach der Insertionsstelle der Lungenarterie, wo er blind endete. Die Atrien, besonders das linke, waren sehr geräumig; die Klappe des ovalen Lochs sehr gross, dünn, nach oben und rückwärts mehrfach durchbohrt

ach vorne hin frei, so dass eine Spalte für den Durchgang einer Erbse übrig war. Die absteigende Aorta war erweitert, die Lungenarterie sammt ihren Aesten verengt und ragte nach unten mit einem zusammengefalteten spizen, vom Herzfleische umfassten, Blindsack in den Conus arteriosus hinein. Der Ductus Botalli erschien gedehnt, sehr eng und nur an seinen beiden Mündungen, besonders jener in die Aorta, weiter, seine Häute waren ungemein leicht zerreisslich.

Anmerkung. Dieser Knabe soll bei der Geburt noch keine Spur von Cyanose gezeigt haben und diese soll erst nach Verlauf einiger Zeit aufgetreten seyn.

II.

Bemerkungen über anomale Communicationen der beiden Herzhälften, ihre Entstehung und ihren Einfluss auf die Circulation.

Die anomale Communication der rechten mit der linken Herzhälfte kann auf verschiedene Weise statt finden: es stehen nemlich entweder

1) die beiden Atrien miteinander in Verbindung, oder
2) die beiden Ventrikel, oder
3) sowohl Atrien als Ventrikel.

Die Communication der Vorhöfe stellt sich uns wieder unter sehr verschiedenen Formen dar, die sich

jedoch auf drei Hauptformen zurückbringen lassen. Es ist nämlich:

1) das Septum atriorum selbst unvollkommen gebildet, fast gänzlich oder zu einem grossen Theile fehlend, oder
2) die Verbindung findet blos mittelst des offen gebliebenen sogenannten foramen ovale statt, oder
3) endlich, es findet sich nebst dem foramen ovale und getrennt von diesem noch eine Communicationsöffnung zwischen den Vorhöfen.

Die erste Art findet sich in einem höhern oder geringern Grad in dem 1., 2., 3., 4. und 5. der mitgetheilten Fälle, und ähnliche Fälle finden sich bei Ring [1]), Mery [2]), Walther [3]), L. Young [4]) u. A.

Die *zweite Art* der Verbindung der beiden Vorhöfe, nemlich durch Fortbestehen des foramen ovale, ist eine weniger unvollkommene Bildung als die vorige, indem es hier blos die Klappe des ovalen Lochs ist, die mehr oder weniger in ihrer Entwicklung gehemmt wurde, während dort sowohl diese als das Septum selbst in ihrer Bildung zurückgeblieben sind. Dieser Unterschied ist festzuhalten, und seine Richtigkeit wird sich durch die Betrachtung der Entwicklungsgeschichte dieser Theile zur Genüge ergeben. Diese zweite Art bietet ebenfalls

1) Medical and physical Journal vol XIII. p. 120 und bei Farre Pathological researches. Essay I. on the malformations of the heart, London 1814. — Meckel's Archiv I Band und Paget: an inaugural dissertation on the malformations of the human heart, Edinburgh 1831.
2) Mémoires de l'academie des sciences. Paris 1700. p. 54.
3) Observ. anatom. p. 8.
4) Journal of science and arts. No. I. p. 49. und Meckel's Archiv IV. 313

wieder verschiedene Formen dar, je nach der Stufe, auf welcher die Entwicklung dieser Theile stehen blieb; jedoch muss ich, um unnöthige Wiederholungen zu vermeiden, die Darstellung dieser Formen verschieben, bis ich die Entwicklungsgeschichte werde betrachtet haben. Die Fälle von einfach offen gebliebenem ovalem Loch (d. h. die blos in einer nicht geschehenen Adhaesion des freien Randes der sonst gut gebildeten valvula for. ovalis bestehen) sind bei Erwachsenen so häufig, dass sie Jedem, der nur irgend eine beträchtliche Anzahl von Leichenöffnungen gesehen, vorgekommen seyn müssen, und von diesen Fällen ist es auch ziemlich allgemein anerkannt, dass sie, wenn nicht andere die Circulation störende Veränderungen eintreten, ganz wohl mit vollständiger Integrität der Gesundheit bestehen können. Ja Manche, wie Botall [1]) und Folius, hielten sogar dieses Offenseyn für den Normalzustand.

Ziemlich selten ist die 3. Art von Fällen, wo sich nämlich nebst dem offenen for. ovale und getrennt von diesem noch eine Communicationsöffnung zwischen beiden Vorhöfen findet. Ein sehr interessantes Beispiel hievon giebt der sechste meiner mitgetheilten Fälle [2]). Aehnlich sind die Fälle von Breschet [3]) und Vieus-

1) Leonardi Botalli op. omn. Lugd. Batav. 1660. 8. obs. anat. III.

2) Otto (pathologische Anatomie, Berlin 1830. Band I. S. 276) führt ein Präparat an, das er im Wiener Museum gesehen, wo über dem offenen runden Loch noch ein zweites von jenem durch einen dicken Fleischbalken getrenntes vorhanden sei. Soviel mir bekannt, ist der von mir unter No. VI. mitgetheilte und so eben angeführte Fall der einzige dieser Art im Wiener Museum, und es wäre somit die Angabe Otto's dahin zu berichtigen, dass sich das offene foramen ovale über und nicht unter der zweiten Oeffnung im Septum befinde.

3) Répert. générale d'Anatomie. T. II.

sens [1]). Ein Präparat dieser Art von einem Fall, den Ch. Bell beobachtete, sah ich in dem Museum des royal college of surgeons zu Edinburgh (Nro. 1064).

Was die anomale Communication der beiden Ventrikel betrifft, so befindet sich dieselbe meist am obern Theil der Scheidewand, und in manchen Fällen entspringt die Aorta aus beiden Kammern zugleich, seltener die Lungenschlagader, wie in einem Fall bei Farre [2]). Selten findet sich die Communicationsöffnung an andern Stellen als an der Basis der Scheidewand, wie in dem Fall von Meckel [3]), Thibert [4]), und noch seltener ist es, mehrere Oeffnungen in der Scheidewand der Kammern zu finden, wie es Kreysig [5]) und Meckel [6]) fanden.

Die Frage, deren Beantwortung mich nun zuerst beschäftigen muss, ist die folgende:

Wie entstehen diese anomalen Communicationen der beiden Herzhälften; sind sie angeboren, d. h. in einem Fehler der Entwicklung während des Foetuslebens begründet, oder können sie auch erst nach der Geburt entstehen, d. h. auf accidentellem Wege? —

---

1) Traité de la structure du coeur. Paris.
2) Patholog. researches. S. 13—14.
3) Reil's Archiv IX S. 443. — Tab. anat. pathol. Fasc. I. Tab. 1. Fig. 2.
4) Bulletin de la faculté de médecine de Paris. 1819.
5) Krankheiten des Herzens. III. 104.
6) Descript. monstror. nonnull. S. 11.

Gewisse Umstände in der Symptomatologie der beim Vorhandenseyn dieser Communicationen beobachteten Krankheiten waren es, namentlich auch das oft späte Erscheinen der Symptome, was eine grosse Verschiedenheit der Ansichten, besonders unter den französischen Autoren hinsichtlich der Zeit und Art des Entstehens dieser Communicationen hervorbrachte. Die einen halten diese Communicationen immer für angeborne Missbildungen, die andern sind der Ansicht, dass sie auch zufällig entstehen können, sey es nun durch eine spätere Ruptur der Scheidewände, oder durch eine ulcerative Carditis und Perforation derselben, oder endlich durch eine Wiedereröffnung der schon geschlossenen Foetusege, d. i. des foramen ovale.

Diese verschiedenen Ansichten will ich nun näher zu beleuchten versuchen. Was die leztere Ansicht betrifft, nemlich dass diese Communicationen auch zufällig entstehen können, so führen ihre Vertheidiger zur Unterstüzung derselben vorzüglich folgende Gründe an:

1) Dass die, wie man annimmt, von einer Vermischung des venösen mit dem arteriösen Blute herrührenden, also *wahrscheinlicher Weise*[1]) eine Communication der beiden Herzhälften anzeigenden Symptome (Cyanose etc.) *nicht immer bei der Geburt schon vorhanden sind*, was doch der Fall seyn müsste, wenn diese Missbildungen angeboren wären; dass sie im Ge-

1) Ich sage wahrscheinlicher Weise; denn eine Vermischung des venösen mit dem arteriellen Blute kann noch auf eine andere Art vermittelt werden, nemlich entweder A) durch Oeffnung der untern Hohlvene oder der Kranzvene in den linken Vorhof (von lezterer Anordnung giebt der Fall Nr. III. ein Beispiel), oder B) durch Offenbleiben des arteriösen Gangs, oder C) durch den Ursprung der Lungenarterie aus der Aorta.

gentheil häufig erst nach einigen, selbst nach 10—20 Jahren zum Vorschein kamen, und dass bis dahin diese Individuen sich einer vollkommenen Gesundheit erfreuten [s. die Fälle bei Louis [1]), Corvisart [2]), Thibert [3]), Ribes [4]), [Meckel [5]), Bouillaud [6]), Tomassini [7])]. Auch im dritten meiner Fälle traten erst spät Erscheinungen von Herzkrankheit auf.

2) Dass nicht selten die ersten Symptome der Krankheit sich in Folge von gewaltsamen Einwirkungen oder heftigen acuten Krankheiten zeigen, z. B. nach einem heftigen Schlag, wie in dem Fall von Corvisart [8]), wo bei einem 57jährigen Mann sich nach einer heftigen Contusion des Epigastrium die ersten Symptome der Krankheit zeigten, in dem Fall von Ribes [9]), wo das Kind bis in sein 5. Jahr vollkommen gesund war und plözlich nach einer heftigen Quetschung der Hand cyanotische Erscheinungen eintraten. Aehnlich war es in einem Fall von Thibert [10]), Taconi [11]); oder die ersten Symptome traten ein nach einem Hustenanfall, wie Louis einen Fall erzählt [12]), oder nach

1) De la communication des cavités droites avec les cavités gauches du coeur in s. Mémoires ou recherches anatomico-pathologiques sur diverses maladies. Paris 1826. 8. Obs. IV, X.
2) Essai sur les maladies et les lésions organiques du coeur et des gros vaisseaux. Paris 1818. 286 und 290 etc.
3) Bulletin de la faculté de médecine de Paris, année 1819. p. 355.
4) Dasselbe Bulletin année 1815. p. 421.
5) Archiv I. S. 284, Tabelle, und pathol. Anat. I. 441.
6) Traité clinique des maladies du coeur. Paris 1835. II. 270.
7) Clinica medica di Bologna s. b. Bouillaud l. c. S. 555.
8) l. c S. 290.
9) l. c. p. 421 und bei Louis S. 325.
10) l. c. p. 355.
11) Com. Bonon. VI. 64. und Reils Archiv VI. 585.
12) l. c. observation X. und XVII, und Caillot, Bulletin de la faculté, 180

einem heftigen Schreck, wovon man ebenfalls bei Louis [1]) Beispiele findet, nach einer schweren Geburt [2]), nach acuten Krankheiten. Fälle dieser leztern Art finden sich bei Corvisart [3]), Bouillaud [4]). Oder es treten auch die Krankheitssymptome plözlich ohne wahrnehmbare Ursache auf, wie in dem interessanten Fall von Thomson [5]).

Diese Thatsachen waren für Vertheidiger der Ansicht, dass solche Communicationen auch zufällig entstehen können, von grosser Wichtigkeit, und sie hielten es für unmöglich, in *solchen Fällen* die Phänomene auf eine andere Weise zu erklären. Was nun die Art und Weise des Zustandekommens einer solchen accidentellen Perforation betrifft, so kann sie wie schon erwähnt entstehen, entweder

1) Durch eine spontane Ruptur der Scheidewände, sey es nun durch unmittelbare äussere Gewalt oder durch heftige Contractionen des Herzens. Die Substanz des leztern kann dabei normal oder schon vorher in der Textur verändert seyn. Bouillaud [6]) sagt: ebensogut als eine Zerreissung der Wandungen des Herzens oder einzelner Fleischsäulen in Folge heftiger Einwirkungen entstehen könne, was anerkannter Weise nichts Seltenes ist, eben so gut könne auch die Kammer- oder Vorkammerscheidewand zerreissen und so die beiden Herzhälften

1) l. c. obs. IV.
2) Bouillaud l. c. II. 356.
3) l. c. S. 386. cf. Bouillaud l. c. II. S. 272.
4) l. c. II. 159.
5) Edinburgh medical and surgical journal vol. XII. p. 5—11. „Case of a singular malformation of the heart with deranged circulation".
6) l. c. II. 577.

in Verbindung sezen, und die aus dieser Verbindung resultirenden Symptome bedingen. Dass die Oeffnung meist glatte Ränder habe, gebe keinen Gegenbeweis gegen diese Ansicht, da nach Verlauf einer gewissen Zeit die Wundränder ganz wohl vollständig vernarben können. Bei Ruptur der *Herzwände* müsse der Natur der Sache nach fast augenblicklicher Tod erfolgen, was bei Ruptur der Scheidewände durchaus nicht der Fall sey. Ein Fall von Corvisart [1]) wird besonders zu Gunsten dieser Ansicht aufgeführt.

2) Können solche anomale Communicationen auch durch ulcerative Carditis, welche die Herzscheidewände befällt und darauf folgende Perforation bedingt werden. Perforationen der Herzwandungen in Folge von Ulceration sind durchaus nichts seltenes. Cargassone [2]), Langlade [3]), Morgagni [4]), Marjolin [5]) Cloquet [6]), Andral [7]) beobachteten solche Fälle.

Da an den Herzwandungen Perforationen in Folge von Ulceration vorkommen, so sey kein Grund da, nicht anzunehmen, dass dies auch an den Scheidewänden des Herzens stattfinden könne. Bouillaud verficht diese Ansicht vorzüglich und führt zur Unterstüzung derselben insbesondere zwei Fälle an, einen von Corvisart [8])

---

1) l. c. S. 290.
2) Mém. de la soc. de médecine. 1778.
3) Journal de médecine et de chirurgie, août 1791.
4) De sed. et causis morborum epist. XXVII. §. 1. XXX. §. 22.
5) Bulletin de la faculté de médecine, année 1805.
6) Bulletin de la faculté de médecine, année 1812.
7) Anat. pathologique. p. 303.
8) l. c. 286. Er behifft ein Mädchen von 12 Jahren, welches nach seiner Angabe bis vor 5 Monaten (vor seiner Aufnahme in das Hospital) vollständig gesund gewesen war. Es kam in das Hospital mit aufgetriebenem Ge

ıd einen zweiten von Thibert (Bulletin de la faculté : médecine de Paris année 1819). In lezterem ar der Umfang der Oeffnung ganz unregelmässig ıd gleichsam mit Fransen (des franges membra- uses jaunâtres et très irrégulières) besezt. Als eiterer Unterstüzungsgrund dieser Ansicht wird noch ıgeführt, *dass man in manchen Fällen an den Her- n, die eine solche Communication darbieten, Spuren on Entzündung sowohl am Pericardium als Endo- ardium und namentlich auch Veränderungen an den lappen, deren Quelle eine Endocarditis sey, finde,* nd dass diese es sehr wahrscheinlich machen, dass ie Perforation in diesen Fällen einem ähnlichen krank- aften Processe ihre Entstehung verdanke. Ferner preche dafür die in Fällen von anomaler Communi- ation fast nie fehlende *Hypertrophie* einzelner Abthei- ngen oder des ganzen Herzens mit oder ohne Er- eiterung seiner Höhlen, zu deren Entstehung wie be- annt eine Endocarditis in sehr vielen Fällen den ersten mpuls gebe. Die Veränderungen am Pericardium an- ngend, so geschieht unter 15 Fällen von anomaler Communication, die Bouillaud [1]) anführt, viermal deren Erwähnung. In 2 Fällen enthielt das Pericardium ein

---

sicht, blauen Lippen, Dyspnoe, Palpitationen, Infiltration der Gliedmassen, wurde von Zeit zu Zeit von heftigem Herzklopfen mit Erstickungsgefahr befallen und starb 4 Tage nach seinem Eintritt. Es fand sich in der Scheidewand der Ventrikel eine Oeffnung, deren Ränder glatt und weiss waren, und die oben mit Fleischwärzchen besetzt war; eine der Aortaklappen war zum Theil angefressen (corrodée) und zerstört. Das Herz hypertrophisch.

Corvisart lässt es unentschieden, ob diese Oeffnung angeboren war, oder ob sie durch Ruptur oder Erosion entstand, Bouillaud dagegen spricht sich unbedingt für leztere Ansicht aus.

1) l. c. II. 570.

flockiges Serum, in einem waren pseudo-membranös Granulationen auf dem Ueberzug des rechten Vorhof vorhanden. — Unter den von mir beschriebenen Fälle war das Pericardium auch in einigen afficirt, im Fall II hatte sogar einst eine heftige exsudative Pericarditi statt gefunden, die eine vollständige Verwachsung de Herzbeutels mit dem Herzen und Ablagerung von Kno chenmaterie in dem Exsudate zur Folge hatte; Pseudo membranen finden sich im vierten und fünften Fal Ich erwähne diese Fälle, weil, wie oben gesagt, Boul laud wegen der innigen Verbindung, in der die Endo carditis mit Pericarditis steht, auch auf diese leztere i der Aetiologie einen grossen Werth legt.

Was die Veränderungen der Klappen, der Orificien woran sich diese befinden, der Herzwandungen un Herzhöhlen betrifft, so werde ich weiter unten bei Be trachtung der die anomalen Communicationen begleiten den Veränderungen am Herzen darauf zurückkommen.

3) Als die dritte Art, auf welche nach der Gebu und selbst in spätem Alter die beiden Herzhälften i Verbindung gesetzt werden können, ist anzuführen *di Wiedereröffnung der geschlossenen Foetalwege, nemlic des foramen ovale.* (Für die Scheidewand der *Ventrikel* findet nichts ähnliches statt; denn die kleinen gewun denen, schiefen Oeffnungen in der Herzscheidewand welche Valsalva und Morgagni [1]) nicht selten gefunde haben wollten, existiren nach Meckel nicht [2]). Lent lius [3]) war der erste, der eine solche Wiedereröffnun

1) De sed. et causis morborum epist. XV. 2 und 62.
2) Pathol. Anatomie. S. 445.
3) Eph. nat. curios. Cent VII. VIII. obs. 62.

des foramen ovale annahm. Tacconi trat dieser Ansicht bei. Vorzüglich war es aber Abernethy [1]), der hierauf aufmerksam machte und die Wiedereröffnung des foramen ovale sogar als eine sehr gewöhnliche Erscheinung bei langwierigen Lungenkrankheiten betrachtete. Er fand bei Personen, die schon längere Zeit an Lungenphthise laborirten [2]), das foramen ovale sehr häufig offen und glaubt, dass durch die (bei jeder beträchtlichen Impermeabilität des Lungencapillargefässsystems vorkommende) Anhäufung vom Blut im rechten, und den eben dadurch bedingten relativen Mangel desselben im linken ein überwiegender Druck vom rechten Vorhof aus ausgeübt und so die Adhaesionen der Klappe des ovalen Lochs losgetrennt und diese gesprengt werde. Schon Haller [3]) war übrigens der Meinung, dass ein beträchtliches Hinderniss im Lungenkreislauf die Klappe des ovalen Lochs sprengen und die Eustachische zerreissen könne. Meckel [4]) tritt dieser Ansicht ebenfalls bei und führt mehrere Fälle an, unter andern auch einige, wo er bei Lungenkrankheiten die fossa ovalis ungeheuer ausgedehnt, andere, wo er sie weniger ausgedehnt aber dann zugleich durchlöchert fand. Laennec [5]) glaubt ebenfalls, dass in Folge eines Schlags, eines Falls, einer heftigen Anstrengung eine Loslösung der

1) Observation on the foramina Thebesii of the heart communicated by Everard Home, in Philosophical transactions 1798. I. p 103.

2) S. auch hierüber Pasqualini mémorie sulla frequente apertura del foramine ovale rinvenuta nei cadaveri dei tisici. Roma 1827 und Otto seltne Beob. B. I. S. 97. B. II S 53

3) S. Meckel in Reil's Archiv VI. Band. S. 605.

4) Pathol. Anat. I 464.

5) Traité de l'auscultation médiate. ed. 4ème p. Andral. Tom. III. S. 236.

Klappe, worauf eine allmälige Erweiterung der Oeffnung folge, stattfinden könne. Mehrere Fälle, wo bis zu einem gewissen Alter durchaus keine krankhaften Symptome vorhanden waren und diese in Folge einer äussern Einwirkung plözlich eintraten, bestimmen ihn vorzugsweise zu dieser Ansicht.

Ich wende mich nun zu der Prüfung der angeführten Ansichten.

Der erste Grund, auf den die Anhänger der Ansicht, dass die Communication der beiden Herzhälften sehr häufig zufällig entstehe, sich stüzen, nemlich der: *dass die*, wie man annimmt, *von einer Vermischung des venösen mit dem arteriösen Blute herrührenden, also wahrscheinlicher Weise* (mit der oben schon erwähnten Einschränkung) *eine Communication der beiden Herzhälften anzeigenden Symptome in vielen Fällen nicht bei der Geburt schon vorhanden sind, sondern erst später entstehen*, ist, wie ich unten noch näher darzulegen hoffe, ohne Belang. Es giebt allerdings Fälle, wo die genannten Symptome erst in späterer Zeit auftraten; ich habe oben einige derselben angeführt und könnte noch viele aufzählen. Allein es giebt auch viele Fälle, *wo während des Lebens durchaus keine Symptome vorhanden waren, und man dennoch nach dem Tode eine bedeutende Communication der beiden Herzhälften fand*. So war es in dem zweiten und vierten der Fälle, die ich mittheilte, im sechsten waren ebenfalls keine Symptome, wenigstens keine, die eine Communication anzeigten [1]).

1) So war es auch in vielen andern Fällen, s. z. B. Meckel pathol. Anat. I. 448. Ein sehr interessanter Fall findet sich bei Young, Journal of science and the arts I. 49 und Meckel's Archiv IV. 312.

Wenn nun wirklich die Fälle, wo erst längere Zeit nach er Geburt Symptome auftraten, scheinbar zu Gunsten er obigen Ansicht sprechen, so sind dagegen Fälle er leztern Art für das Gegentheil beweisend und von rossem Gewicht. Sie beweisen nämlich, *dass eine Communication vorhanden seyn kann, ohne Symptome zu veranlassen*, und dass man daher die genannten Symme nicht dieser Communication *allein* zuschreiben kann. er Umstand, dass in manchen Fällen erst spät, in noch ndern gar keine Symptome eintreten, beweist nichts egen die Annahme, dass die Communication bei der eburt schon vorhanden war, und es lässt sich, wie ich ten zu zeigen hoffe, auf eine genügende Art erklären, arum eine angeborne Communication der beiden Herzälften in dem einen Fall schon bei der Geburt, in einem weiten erst im vorgerückten Alter, und in einem dritten ndlich gar keine krankhaften Symptome veranlasst.

Der zweite Grund stüzt sich auf den Umstand, dass mehreren Fällen die ersten krankhaften Symptome in olge von Einwirkungen eintraten, die sehr geeignet aren, vermöge ihrer Heftigkeit eine Ruptur oder Peoration der Herzscheidewände zu bedingen. Ich habe ben einige dieser Fälle angeführt, und unter diesen ind gerade einige, wo wirklich bis zu dem Augenblick, o das Individuum eine gewaltsame äussere Einwirkung rfuhr, durchaus keine krankhaften Symptome vorhanden aren. Ich nenne z. B. nur den Fall von Ribes [1]). Was

1) Bulletin de la faculté. 1815. p. 421. und Louis l. c. Obs. XVIII. Der Fall ist folgender: Ein Knabe, der bis zu seinem dritten Jahre vollständig gesund gewesen war, erlitt um diese Zeit eine heftige Quetschung der Hand, die ihm bedeutenden Schmerz verursachte. Er bekam Convulsionen, das

war hier natürlicher, als die Entstehung der Missbildung von dem Augenblick zu datiren, wo die krankhaften Symptome sich zuerst zeigten? Allein die Beschaffenheit des Herzens war eine solche, dass kein Zweifel darüber obwalten kann, dass sie angeboren war; denn wäre hier die Oeffnung im Septum nicht gewesen, so wäre auch ein Kreislauf ganz unmöglich gewesen; denn das Blut musste ja aus der Lunge wieder in die rechte Kammer zurück da aus dieser die Arterien entsprangen. Es zeigt diese Fall, wie sehr man sich zu hüten habe, das Daseyn der Missbildung von dem Augenblick zu datiren, wo die ersten Symptome sich zeigten.

Die oben angeführten Beispiele genügen, um zu zeigen dass selbst eine sehr bedeutende Communication der beiden Herzhälften einen grossen Theil des Lebens, ja selbst das ganze Leben hindurch bestehen kann, ohne

---

Gesicht und bald auch der ganze Körper wurden livid und er verlor das Bewusstseyn. Er erholte sich, aber bald traten neuerdings Anfälle ein und wiederholten sich mehrere Monate hindurch jeden Tag. Die Symptome nahmen nun etwas ab, allein die blaue Farbe blieb permanent. Ungefähr im Alter von 5½ Jahren kam er nach Paris. Die Anfälle, die in drohender Erstickungsgefahr, heftiger Palpitation, ganz livider Farbe, schnellem und intermittirendem Puls und unwillkürlichen Excretionen bestanden waren hier etwas seltener geworden, als er plötzlich, indem er mit seinen Kameraden spielte, in einem Erstickungsanfall starb.

Leichenöffnung: Der rechte Vorhof war stark ausgedehnt, das eirunde Loch offen, die rechte Kammer sehr weit und dickwandig. Oben und hinten hieng diese Kammer mit dem rechten Vorhof, nach vorn und links mit der Aorta zusammen, die aus ihr entsprang. Linkerseits etwa 10‴ weit von der Aortenmündung fand sich eine kleine 3‴ weite Oeffnung, die zu einem 1″ langen Gang führte, der sich allmälig verengt in die Arteria pulmonalis öffnete, welche viermal weiter als er selbst war. Dieser Gang hatte an seinem Ursprung 2 Klappen von ungefähr gleicher Grösse. Zwischen seinem Ursprung und der Aortenmündung befand sich eine andere ungefähr ½″ weite von einem sehnigen Rand umgebene Oeffnung, welche aus der rechten in die linke Kammer führte und an deren Rand die convexen Ränder der Aortenklappen sich ansezten.

irgend krankhafte Symptome hervorzubringen, und die fernere Beobachtung zeigt uns, *dass überhaupt nur in dem Fall Symptome entstehen, wenn noch andere die Circulation störende Veränderungen am Herzen, den grossen Gefässen oder der Lunge zugleich mit der anomalen Communication entweder von Geburt an bestehn oder später sich hinzugesellen.* Worin diese Veränderungen und worin die Wirkungen derselben bestehen, werde ich weiter unten auseinanderzusezen Gelegenheit haben; für jezt genügt zu bemerken, dass Einflüsse der oben genannten Art, wie äussere Einwirkungen, heftige acute Krankheiten etc. wohl geeignet seyn mögen, solche Störungen in der Circulation zu bedingen, und dass es daher nicht befremden darf, wenn man bisweilen die Symptome dieser leztern in Folge derselben auftreten sah.

Was nun noch die einzelnen Arten der accidentellen Entstehung der anomalen Communication betrifft, so liegt für die Behauptung, dass eine solche durch *Ruptur der Herzscheidewände* entstanden sey, *kein anderer* Beweis vor, als eben die Thatsache selbst: dass nemlich eine Communication da ist. — Wenn es auch nicht geradezu abgeläugnet werden kann, dass eine solche Ruptur stattfinden *könne* und dass, wie Bouillaud anführt, möglicherweise die Ränder dieser Risswunde nach Verlauf einer bestimmten Zeit so vernarben, dass die *Beschaffenheit der Ränder* der Oeffnung durchaus nicht mehr auf eine solche Entstehung schliessen lasse, so ist dies wenigstens sehr unwahrscheinlich, und wo so viele und so triftige Gründe für eine entgegengesezte Ansicht sprechen, wird man sich wahrlich nicht verleitet fühlen, eine solche Hypothese anzunehmen.

Die *zweite Entstehungsart*, nemlich durch *Perforatio* *in Folge von ulcerativer Endocarditis und Carditis de* *Herzscheidewände* hat ebenfalls in Bouillaud, der i der Endocarditis den Schlüssel zu allen Affectionen d Herzens erblickt, einen Vertheidiger gefunden. Fälle vo Perforation der Herzwandungen in Folge von Ulceratio derselben sind allerdings nicht selten, und ich citirt oben mehrere derselben; allein Schlüsse aus Analog sind uns hier, wo es sich bloss um direkte Erfahrun handelt, von keinem Werth. — Die Fälle, die Bouillaud in seinem Werk als Beweise einer solchen Entstehun anführt und von denen ich oben (Seite 28) einen e zählte, beweisen durchaus nicht, was sie sollen. D eine [2]) betrifft einen jungen Menschen von 24 Jahre der immer gesund gewesen und nie Symptome wed von einem Aneurysma noch von Cyanose gezeigt hat und der an einer acuten fieberhaften Krankheit im Ve lauf von 6 Wochen starb. Es fand sich eine Oeffnu zwischen beiden Ventrikeln, an deren Rand sich häuti Fransen befunden haben sollen. Den zweiten dieser Fä habe ich oben erzählt. Auch in diesen Fällen bil aber wieder der Umstand, dass die Individuen *früher g sund waren* und dass man nach dem Tode, der in Fol einer acuten Krankheit erfolgte, eine Communicati fand, den Hauptunterstüzungsgrund der Ansicht, deren Gunsten sie sprechen sollen. — Allein da, v schon erwähnt, die Schlussfolgerung, die diesem Bew zur Basis dient, die nemlich, dass eine solche Communi

1) Bouillaud l. c. S. 270.

2) l. c. S. 273. Es ist der schon erwähnte Fall von Thibert und Forc s. Bulletin de la faculté, année 1819.

tion *immer Symptome hervorbringt* und dass bei Mangel dieser wir auf das Nichtvorhandenseyn der erstern schliessen können, eine unrichtige ist, so kann auch dadurch nichts bewiesen werden. Was mit den «franges membraneuses jaunâtres très irrégulières,» die im erstern Fall den Rand der Oeffnung umgaben, gemeint ist, lässt sich aus dieser Beschreibung durchaus nicht erkennen; es können ebensogut Fibringerinnsel seyn als Reste von zerstörter Herzsubstanz. Ueberdiess ist dies der einzige Fall, wo die Ränder der Oeffnung nicht glatt waren. — Die Veränderungen am Pericardium sind allerdings meistens und die am Endocardium (und insbesondere den Klappen) in sehr vielen Fällen wenigstens Folge von Entzündung, allein, wenn auch solche Veränderungen zugleich mit einer anomalen Communication vorkommen, so lässt sich daraus noch nicht schliessen, dass diese leztere ebenfalls in Folge einer Entzündung entstanden sey. Aehnliches gilt von der Hypertrophie des Herzens oder einzelner Theile desselben, deren häufigste Ursache durchaus nicht Entzündung ist. —

Dass dagegen in manchen Fällen eine Wiedereröffnung des geschlossenen foramen ovale stattfinden könne dadurch, dass vermöge einer enormen Ueberfüllung des rechten Vorhofs mit Blut die vielleicht nicht ganz fest adhärirte Klappe des ovalen Lochs losgetrennt und die hiedurch entstandene Oeffnung nach und nach erweitert werde, ist, wenn auch nicht zur Evidenz erwiesen, doch sehr wahrscheinlich. Wenigstens sprechen die Beobachtungen von Abernethy, Meckel, Laennec sehr

dafür [1]). Jedoch gilt dies wohl auch verhältnissmässig nur für wenige Fälle, und in den meisten sind, wie schon erwähnt, die Oeffnungen angeboren.

Ich habe bisher die Gründe zu widerlegen gesucht, die *gegen* die Ansicht sprechen, *dass diese Missbildungen angeboren* seyen. — Ich habe nun noch einige Data anzuführen, welche direct *für* diese Ansicht sprechen:

1) In einem grossen Theil der bisher bekannt gewordenen Fälle von anomalen Communicationen *hat man zugleich mehrere andere offenbar angeborne, mehr oder minder wichtige Missbildungen angetroffen.* Bei manchen dieser Missbildungen, wie z. B. dem concentrischen Ursprung der Aorta über der Scheidewand, dem Ursprung beider Gefässe aus der rechten Kammer, der völligen Verschliessung der A. pulmonalis ist es offenbar, dass die Communication der beiden Herzhälften angeboren ist,

1) Meckel stellt hiebei die Frage noch auf, ob nicht vielleicht das Offenbleiben des eirunden Lochs einen Theil der phthisischen Constitution ausmache, und ob in dem Maasse, als die Lunge, Leber, Nieren und Nebennieren in diesen Fällen häufig ihre foetusähnliche Grösse behalten, auch das Herz sich unkräftig entwickle? — Später hat man *Phthisis* und das Offenbleiben des ovalen Lochs in einen noch nähern Causalnexus gebracht und eine eigene *Phthisis cyanotica* angenommen; die Oeffnung sey *nicht durch Phthise herbeigeführt*, sondern im Gegentheil eine angeborne, zur Phthise disponirende und für diese *höchst ungünstige Erscheinung.* — Dagegen hat der geistreiche Professor der pathologischen Anatomie in Wien: Dr. Rokitansky eine diesem widersprechende Erfahrung gemacht, indem er fand, dass im Allgemeinen *die Tuberculose durch einen Zustand von Venosität und Cyanose ausgeschlossen und eine vorhandene tuberculöse Diathese dadurch getilgt werde.* Während meines Aufenthaltes in Wien hatte ich sehr oft Gelegenheit, diese Beobachtung bestätigt zu sehen. Näheres über diesen Gegenstand findet man in Prof. Rokitansky's trefflichem Aufsaz „Ueber Combination und wechselseitige Ausschliessung verschiedener Krankheitsprocesse nach Beobachtungen an der Leiche (Forts.)" in den österr. Jahrb. XIX Band, 3s Stück. So wäre vielleicht eine solche Wiederöffnung des for. ovale ein, freilich oft zu spät gewagter, Versuch einer Naturheilung der Tuberculose.

weil ohne diese der Kreislauf gar nicht, oder nur sehr schwer und unvollkommen zu Stande kommen konnte. In andern Fällen findet dies nicht statt und die Circulation kann auch ohne diese Communication vor sich gehen, allein diese Missbildungen weisen doch darauf hin, dass eine Hemmung der Entwicklung zu irgend einer Epoche stattgefunden habe, und machen es wahrscheinlich, dass dadurch auch die vollkommene Trennung der beiden Herzhälften verhindert worden sey. So war, um einige Beispiele zu erwähnen, in dem Fall Nr. I. zugleich mit der anomalen Communication ein Palatum fissum und eine foetale Anordnung der grossen Schlagaderstämme zugegen. So findet man häufig bei offenem foramen ovale auch den Ductus Botalli nicht verschlossen, wovon bei Meckel [1]) Fälle angeführt sind. Nicht selten entspringt, wie schon erwähnt, bei Communication der beiden Ventrikel die Aorta concentrisch über der Scheidewand aus beiden Ventrikeln [2]). Häufig ist das Herz rundlich geformt und hat eine ganz transversale Lage. Bei Stenonis [3]) findet sich ein Fall, wo zugleich mit der anomalen Communication Hasenscharte, Wolfsrachen, Trennung des Brustbeines und Hautmangel des Unterleibs vorhanden war, bei Sandifort [4]) ein anderer, wo sich zugleich Nabelbruch und gespaltener Rückgrath fanden.

2) Ein weiterer Grund, der ebenfalls auf ein allgemeines bei Entstehung dieser Missbildungen (der Com-

1) Pathol. Anat. I. 465. Mayer, anat. Beschreibung der Blutgefässe, nahm mit Unrecht an, dass Offenbleiben des foramen ovale und des Ductus Botalli stets verknüpft seyen.
2) S. bei Louis l. c. die Fälle XIII, XV, XVI, XVII, XVIII, XIX.
3) Act. Hafniens. I. 200.
4) Obs. anat. III. p. 1—41.

munications nemlich) waltendes Gesez hinweist und sehr dagegen spricht, dass sie durch zufällige Einflüsse entstehen, ist in der Thatsache enthalten, *dass diese Communicationen sich fast beständig an der gleichen Stelle finden.* So finden sich die Oeffnungen in der Kammerscheidewand mit nur sehr wenigen Ausnahmen die ich oben (Seite 23) angeführt habe, an der Basis derselben, d. i. an der Stelle, wo die Bildung der Scheidewand zulezt ihre Vollendung erreicht.

Sehr selten sind die Fälle, wo nebst dem offengebliebenen foramen ovale zwischen den Vorkammern sich noch eine zweite Communicationsöffnung findet, wie in dem sechsten Fall, oder wo das foramen ovale geschlossen ist und an einer andern Stelle eine Communicationsöffnung besteht, wie in dem Fall Nro. VI. Solche Fälle sind aus der Entwicklungsgeschichte schwer zu deuten, und solche Fälle sind noch die einzigen, die mich dazu bewegen *könnten*, dem Gedanken Raum zu geben, dass sie nicht angeboren, sondern zufällig entstanden seyen durch Ruptur oder Ulceration. In allen übrigen Fällen scheint, wie ich schon auseinandergesezt, eine solche Annahme unnöthig. Jedoch fehlen auch in diesen Fällen durchaus alle weitern Belege, die eine solche Entstehung wirklich beweisen könnten. Meckel hat meines Wissens keine diesen ähnliche Fälle beobachtet; in der Kammerscheidewand hat er jedoch mehrmals die Oeffnung an andern Stellen als an der Basis gefunden, und dort erwähnt er, dass dieser Umstand in der Erklärung der Entstehung nichts abändere[1]). — In wiefern die Erklärung, die Meck

1) S. hierüber Meckel. pathol. Anat. I. p. 432.

n der angeführten Stelle über die Ursache dieser Ano-
alie giebt, auf ähnliche Anomalien der Communications-
ffnungen in der Vorkammerscheidewand Anwendung
nde, wage ich jedoch nicht zu entscheiden. — Allein
enn wir auch nach dem jezigen Stand unserer Kennt-
isse in der Entwicklungsgeschichte solche einzelne Bei-
piele nicht ganz genügend zu deuten vermögen, so
erden diese auf keinen Fall im Stande seyn, die auf-
estellte Behauptung, dass *nämlich, mit sehr wenigen
lusnahmen, alle anomalen Communicationen der beiden
lerzhälften angeboren* d. h. in einer gehemmten Ent-
icklung während des Foetuslebens begründet sind, zu
ıtkräftigen. Dafür giebt uns die Entwicklungsgeschichte
:n genügendsten Beweis. Ich will nun versuchen, die
ntwicklung der Scheidewände des Herzens, wie sie
ns die Untersuchungen von Wolff [1]), Meckel [2]),
. H. Weber [3]), Kilian [4]), Valentin [5]) lehren, in Kürze
ırzustellen.

A) Bildung der Vorkammerscheidewand und des fo-
men ovale. —

Die Scheidewand der Vorhöfe entsteht als eine Falte,
ie von der gewölbten Seite des Herzens, d. h. von
orn und oben gegen die platte d. h. nach rück- und
ıwärts wächst und aber, ehe sie noch die platte Fläche
reicht hat, mit einem freien halbmondförmigen Rand
ndet. Durch die Scheidewand werden daher die beiden

1) Novi commentarii acad. scient. imperialis Petropol. Tom. XX. p. 357-430.
2) Archiv. II. Band S. 402 und Anatomie III. Band.
3) Meckel's Archiv. 1827 Nro. 2. und in Hildebrandt's Anatomie.
4) Ueber den Kreislauf des Blutes im Kinde, welches noch nicht geathmet hat. Carlsruhe 1826.
5) Entwicklungsgeschichte des Menschen. Berlin 1835.

Atrien blos zur Hälfte getrennt und es bleibt somi zwischen dem freien Rand der Scheidewand und de gegenüber liegenden Wand der Vorhöfe eine Oeffnung wodurch beide Atrien zusammenhängen. Deshalb kann wie Rohde [1]) richtig bemerkte, hier eigentlich nicht vo einem foramen, sondern blos von einer Incisur di Rede seyn. Diese Lücke schliesst sich nun auf folgend Weise. — Nach Sabatier [2]), Wolff, Meckel, Valentin Weber, Kilian mündet bei ganz kleinen Embryonen di untere Hohlvene nicht in den rechten, sondern in de linken Vorhof. Bei einem 7½‴ langen Embryo sa Meckel noch keine Spur einer Klappe, weder recht noch links von der Einmündungsstelle der Cava. Zuers entsteht dann am vordern Theil des Umfangs derselbe eine Klappe (valvula Eustachii), wodurch gleichsam vo unten her der rechte vom linken Vorhof getrennt wir Zu Ende des dritten Monats entsteht nach Meckel auch vom hintern Theil des Umfangs der vena cav eine halbmondförmige Klappe (valvula foraminis ovalis) So hat also die vena cava ascendens zu dieser Zeit zw Klappen [3]) (Rohde [4]) nennt sie valvula dextra und sinistra die bei der Contraction der Atrien sich mit ihrem freie Rand aneinanderlegen und so den Rückfluss des Bluts i die Hohlvene hemmen. Zugleich werden in dieser Zeit di Aeste der Lungenarterie grösser, die Oeffnung in de

1) Diss. inaug. de foramine ovali etc. etc. Tiguri 1837.

2) S. den Artikel im Dict. des sciences médicales. — Sabatier's Arbeite sind in *Hist. de l'academie royale des sciences* Année 1774 (Paris 177 p. 7—9 und *Mémoires* p. 198—208 und s. *Traité d'Anatomie.* Paris 179 II. enthalten.

3) Kilian beschreibt diese Klappen gleichsam als zwei durch den Stoss d Bluts hervorgestülpte Verlängerungen der innern Venenhaut. —

4) l. c. — p. 3.

Kammerscheidewand schliesst sich und die Vorkammern wachsen auf eine solche Weise, dass die Mündung der vena cava ascendens immer mehr nach rechts zu liegen kömmt, und zu einer gewissen Zeit befindet sich ihre Insertionsstelle gegenüber dem halbmondförmigen Rand des Septum und so in der Mitte zwischen beiden Atrien, dass sie nun ihr Blut in beide ergiesst, während sie es vorher vorzugsweise nur in den linken entleerte. Mit der fortschreitenden Evolution rückt die Insertionsstelle der vena cava immer mehr nach rechts, und mit ihr rückt auch die valvula for. ovalis gegen die Scheidewand an, während die valvula Eustachii sich davon entfernt und auch kleiner wird. Zu Anfang des vierten Monats ist nach Meckel die valvula for. ovalis noch fast um die ganze Weite der untern Hohlvene vom for. ovale, also der Scheidewandlücke entfernt; im fünften Monat ist sie nahe daran gerückt und zugleich stark emporgewachsen, und im sechsten Monat überragt sie den halbmondförmigen Rand des Septum, so dass dann die Verbindung zwischen beiden Atrien blos noch durch einen schiefen, von links und oben nach rechts und abwärts gehenden, Kanal vermittelt wird, indem sie von oben und vorn durch das halbe Septum, von hinten und unten durch die valvula for. ovalis getrennt werden.

Wolff [1]) hat die Beschaffenheit des foramen ovale am genausten untersucht und ihm folgende Deutung gegeben: Die Form des for. ovale ist in beiden Vorhöfen sehr verschieden, im rechten wird es nach oben durch

1) l. c. p. 362 und bei Valentin S. 313. Kilian. l. c.

den Isthmus Vieussenii begrenzt, nach unten durch eine halbmondförmige Klappe, im linken dagegen befindet sich über jenem Isthmus eine halbmondförmig zusammengehüllte Haut, die an beiden Seiten befestigt ist und einen Sack bildet. Biegt man sie aber so weit zurück, dass der Bogen zum Vorschein kömmt, so zeigt sich zwischen dem Bogen und der innern Fläche der Membran eine von diesen Theilen begrenzte Oeffnung. Demnach giebt es in jedem Atrium ein eignes von dem andern verschiedenes foramen ovale, beide Sinus communiciren keineswegs durch eine Oeffnung, sondern die hintere Hohlvene liegt nur zwischen beiden. Die in den rechten Atrium sichtbare Oeffnung führt in den Stamm der hintern Hohlvene, die im linken Atrium ist die linke Mündung der vena cava, wo sie sich in den linken Vorhof einsenkt. — Der Zweck der Klappe des cirunden Lochs ist daher, wie Kilian bemerkt, das allmälige Ausschliessen der untern Hohlader aus dem linken Vorhof zu bedingen und ihr gänzliches Uebertreten in den rechten zu begünstigen.

So wie das foramen ovale sich schliesst, verschwindet nach und nach die eustachische Klappe. Ein Verhältniss aber zwischen beiden in der Art, dass nemlich mit Integrität der valvula foraminis ovalis nezförmiger Bau der eustachischen Klappe und mit Integrität dieser unvollkommene Schliessung des for. ovale zusammenfalle, wie es Winslow, Wolff, Lobstein, Leveling u. A. annahmen, findet nach Meckel's Angabe nicht statt. In einigen der oben angegebenen Fälle (Fall IV u. V) fand sich ein Rest der valvula Eustachii vor. —

Durch eine Hemmung der Entwicklung auf irgend

iner der angegebenen Stufen, welche die Bildung der Vorkammerscheidewand zu durchlaufen hat, werden wir ie verschiedenen Formen der anomalen Communication er beiden Vorhöfe am naturgemässesten erklären. Es ann nemlich entweder:

1) Das Septum atriorum, welches, wie wir sahen, als ine Falte von oben und vorn nach rück- und abwärts vächst, unvollkommen entwickelt seyn, oder selbst bis uf eine geringe Andeutung gänzlich fehlen. Ein Beipiel dieser Art ist der Fall Nr. I. Hiebei ist entweder eine Spur einer Verschliessung von unten (der Bildung iner valvula foraminis ovalis) vorhanden, oder es findet ich ein grösseres oder geringeres Rudiment davon, vie in mehreren der oben mitgetheilten Beispiele.

2) In andern Fällen *hat sich das Septum atriorum ntwickelt und es ist blos die Klappe des ovalen Lochs, elche in ihrer Bildung zurückgeblieben ist.* Je nach ler Stufe, auf welcher diese Bildung stehen blieb, stellen ich wieder verschiedene Formen dar und zwar nach Farre, Meckel, Rohde vorzüglich folgende:

1) Die Klappe hat sich nur rudimentär entwickelt und bedeckt nur zu einem kleinen Theil das sogenannte foramen ovale (oder den Raum zwischen dem halbmondförmigen Rand des Septum und der hintern untern Wand der Vorhöfe, Rohde) oder überragt wenigstens diesen halbmondförmigen Rand des Septum nicht.

2) Die valvula foraminis ovalis hat sich zwar vollständig entwickelt, aber sie ist nicht im ganzen Umfange adhärirt, sondern ein Theil des Randes ist frei und beweglich.

3) Die Klappe ist an einzelnen Stellen ihres Rand nicht adhärirt, so dass sich mehrere Löcher der Nähe des Randes finden (So z. B. im F Nr. VIII.). Man nennt dies gewöhnlich eine sie förmig durchbohrte Klappe, allein Meckel hä dies wohl mit Recht für eine an einzelnen Stell des Randes nicht gelungene Adhäsion.

In diesen Fällen hat die valvula foramiuis ovalis d Septum erreicht. Rondé [1]) nimmt nun noch eine 4. For an, welche darin besteht, dass die valvula for. oval noch *nicht ganz zum Septum gelangt ist* und dass d her die untere Hohlvene noch nicht ganz aus dem link Vorhof ausgeschlossen ist und noch mit einem klein Theile in denselben mündet, und glaubt, dass die meist Fälle, wo bei sogenanntem offnen foramen ovale *Cyano vorhanden war, ohne dass andere Fehler und Krank heiten des Herzens und anderer Organe vorhanden wären hieher gehören.* Ich habe keine dieser ähnliche Bildung beobachtet und finde auch bei Meckel, Louis etc. kein Beobachtung dieser Art, und kann daher über die Rich tigkeit oder Unrichtigkeit dieser Angabe nicht urtheile Es giebt jedoch Fälle, wo man eine vollständige Insertio der vena cava inf. in den linken Vorhof beobachtet wie der Fall von Ring [2]).

Was die Fälle Nr. VI und VII betrifft, so bin ic nicht im Stande, eine Erklärung derselben zu geben, d mit den Gesezen der Entwicklungsgeschichte *im vol kommenen Einklang stände*, und ich enthalte mich dah

1) l. c. p. 19.
2) Meckel's Archiv I. 279.

er solchen gänzlich. Es sind übrigens diese beiden lle fast die einzigen unter einer ziemlich grossen Anzahl a Fällen, die ich sammelte, wo eine naturgemässe utung der Entstehung der Communication nach den sezen der Bildungsgeschichte nicht möglich zu seyn eint.

B) Es liegt mir nun ob, mit wenigen Worten den twicklungsgang der Kammerscheidewand zu schildern. folge hier wieder vorzugsweise den trefflichen Unterhungen Meckels [1]).

Die rechte Kammer erscheint erst spät nach der ken, ist wahrscheinlich blos eine Verlängerung der tern und bildet bei ihrem Entstehen nur *eine* Höhle ihr. Dieser Anhang der linken Kammer entsteht r *gerade an der Basis* und also an der *Ursprungslle der Aorta*, so dass diese dann sowohl aus ihr als der linken Kammer entspringt. Nach und nach d die rechte von der linken Kammer getrennt und h der gemeinschaftliche Ursprung der Aorta aufgeben, indem der obere und untere Rand der rechten mmer verwachsen. Geschieht dies nicht oder unlständig, so bleibt eine Communication beider Kamrn, wobei entweder die Aorta gemeinschaftlich aus iden Ventrikeln oder schon aus dem linken allein entingt. Die beiden Kammern communiciren wahrscheinh bis gegen Ende des 2. Monats miteinander.

Da es sehr viele Fälle giebt, in welchen zugleich t der anomalen Communication eine Verengerung r Art. pulmonalis und auch, aber minder häufig, der

1) Meckel's Archiv II. 427. und pathol. Anat. I. 431.

Aorta und Hypertrophie einzelner Theile, namentlich des rechten Ventrikels, vorhanden sind, so hat man die Frage aufgeworfen, ob nicht diese leztern Bedingungen im Stande wären, die Schliessung jener Oeffnungen zu verhindern, wenn sie schon im Foetusleben vorhanden wären? — Wenn auch diese Ursachen bisweilen nicht ganz ohne Einfluss seyn mögen, so können sie auf keinen Fall Hauptursache einer bestehenden Communication seyn; denn es giebt ebenfalls viele Beispiele solcher Communicationen, wo nicht nur keine Verengerung, sondern sogar eine bedeutende *Erweiterung* der Art. pulmonalis vorhanden ist, wie z. B. in einigen der von mir mitgetheilten Fälle. Meckel hält auf diesen und andern Gründen die Verengerungen der Lungenarterie blos für eine Folge der Communication, indem das Blut nie seine alte Bahn verliess, strömt weniger Blut in die Lungenarterie und sie verengt sich daher. — Die lezte Ursache dieser Hemmung wird uns, wie überall, auch hier verborgen bleiben, und wir kennen nur ihre Folge, nemlich einen Mangel an Energie in der bildenden Thätigkeit, welche aber genügend die in Frage stehenden Missbildungen erklärt. Weiter unten werde ich übrigens weitläufiger hierauf zurückkommen. —

Wenn wir das über die Entstehung dieser Missbildungen Gesagte in Kürze zusammenfassen, so geht etwa Folgendes daraus hervor:

1) In keinem der bekannten Fälle von anomaler Communication der beiden Vorhöfe oder Kammern liess sich eine Entstehung durch spontane Ruptur der Scheidewände oder durch Perforation derselben in Folge von Entzün-

dung und Ulceration wirklich nachweisen. Die *Möglichkeit* einer solchen kann jedoch, wenigstens in den Fällen, wo die Communicationsöffnung sich nicht an der gewöhnlichen Stelle befand, nicht bestritten werden.

2) *Es ist nicht unwahrscheinlich, dass bisweilen eine Wiedereröffnung des schon geschlossenen foramen ovale durch Loslösung der Klappe von ihren Adhaesionen, und sofort ein Zurückdrängen derselben und allmälige Erweiterung der Oeffnung stattfinden könne,* bedingt durch einen bedeutenden Druck, den das im rechten Vorhof angesammelte Blut, bei einer gleichzeitigen relativen Blutleere des linken Vorhofs, auf die Scheidewand ausübt.

3. *In den bei weitem meisten Fällen sind aber nicht blos das offene foramen ovale, sondern auch der theilweise oder fast totale Mangel der Vorkammerscheidewand, so wie die Oeffnungen in der Kammerscheidewand, angeboren, d. h. in einem Stehenbleiben der Evolution dieser Theile auf irgend einer der Stufen, die sie zu durchlaufen hat, bedingte Missbildungen.*

Nach Erörterung dieser *ersten* Frage, nemlich über die Entstehung der genannten Missbildungen, kann ich nun weiter gehen *zur Betrachtung des Einflusses, den diese anomalen Communicationen auf die Circulation ausüben.* —

Wie ich schon oben zu erwähnen Gelegenheit hatte, herrscht unter den einzelnen Fällen von anomaler Communication der beiden Herzhälften, was das Auftreten krankhafter Symptome betrifft, eine grosse Verschiedenheit; bisweilen treten schon mit der Geburt solche auf, ein andermal bleibt die Gesundheit viele Jahre hindurch ungestört, bis endlich ebenfalls Symptome eintreten, und

in einer dritten Reihe von Fällen endlich bleiben die Individuen das ganze Leben hindurch frei von jeglichen krankhaften Symptomen, und die krankhafte Beschaffenheit des Herzens tritt erst nach dem Tod an's Licht. Dieser Umstand zeigt uns schon, dass *es nicht die Communication allein* seyn kann (denn diese ist in den verschiedensten dieser Fälle ziemlich gleich), welche einen störenden Einfluss auf die Circulation ausübt, sondern dass *noch andere Umstände hinzukommen müssen*, damit eine Störung dieser eintrete. Wirklich hat auch die Erfahrung gezeigt, dass in allen den Beispielen von anomaler Communication, wo krankhafte Symptome vorhanden waren, sich immer nebst der Communication noch andere abnorme Zustände des Herzens, der grossen Gefässe oder der Lunge vorfanden, und dass Fälle von Communicationen, wo alle übrigen Theile normal waren, das ganze Leben hindurch unerkannt bleiben konnten. In der anomalen Communication sehen wir daher höchstens gleichsam die disponirende Ursache, während die übrigen erwähnten abnormen Zustände die eigentliche Gelegenheitsursache krankhafter Symptome darstellen. Welcher Art diese abnormen Zustände und welches ihr wahrscheinlicher Einfluss ist, will ich nun auseinanderzusezen versuchen.

Jedem, der irgend eine beträchtliche Menge von Fällen anomaler Communication der beiden Herzhälften einer aufmerksamen Betrachtung unterworfen hat, muss vor allem *ein* Umstand auffallen, nemlich *das häufigere Vorkommen gewisser krankhafter Zustände der rechten Herzhälfte* in diesen Fällen, im Verhältniss zu denen der linken, während *doch sonst, d. h. wenn keine anomale Communication vorhanden ist*, diese abnormen Zustände *ungleich häufiger*

in der *linken Herzhälfte* gefunden werden. Diese abnormen Zustände bestehen in *Verengerung der grossen Arterienstämme, der Orificien, anomaler Beschaffenheit der Klappen und Hypertrophie der Herzwandungen.*

Die am häufigsten die anomalen Communicationen begleitenden Zustände sind:

1) Die Verengerung oder Verschliessung der Lungenarterie.

Es ist bekannt, wie ausserordentlich selten Klappenfehler und Coaretationen der Arteria pulmonalis vorkommen. Bichat hatte das Vorkommen von Alterationen der Tricuspidal- und Pulmonalklappen ganz geläugnet. Wenn auch dieser Gelehrte (indem er, wie Corvisart sagt, scharfe Unterschiede zwischen der Haut der Gefässe, die rothes, und der, die schwarzes Blut führen, aufzustellen wünschte und sich von diesem Wunsch hinreissen liess) hierin zu weit gegangen ist, so bleibt es doch Thatsache, dass die Klappen der rechten Herzhälfte in den Fällen, wo *keine* Communication stattfindet, ausserordentlich selten verändert sind [1]). Unter 15 Fällen von anomaler Communication der beiden Herzhälften, die Bouillaud [2]) anführt, waren 12mal Klappenfehler vorhanden, unter diesen 3mal in der rechten Herzhälfte und zwar in 5 dieser 3 Fälle an der Arteria pulmonalis. Unter 20 bei Louis [3]) angeführten Fällen finden sich 10 von Verengerung der Art. pulmonalis. Gintrac [4]) fand diese Verengerung

1) Nach Hope sind z. B. die Affectionen der Klappen der linken Seite fünfmal häufiger als die der rechten. Siehe Cyclopædia of practical medecine. T. IV. p. 419. Diseases of the valves of the heart.

2) l. c.

3) l. c.

4) Observations et recherches sur la Cyanose ou maladie bleue. 8. Paris 1824.

unter 55 Fällen 26mal. Unter 35 bei Meckel aufgezählten Fällen von Communication der beiden Herzhälften war die Art. pulmonalis 14mal verengt und 6mal an ihrem Ursprung ganz verschlossen.

Die Verengerung der Lungenarterie stellt sich unter verschiedenen Formen dar; sie kann nemlich:

1) Das Resultat einer Verknächerung der valvula sigmoideae und Vereinigung derselben an ihrem freien Rande seyn. So war es in dem Fall, den Morgagni [1] erzählt, in der 19. Beobachtung von Louis [2]), in einem Fall bei Sandifort [3]) und in vielen andern.

2) In andern Fällen wurde die Verengerung *durch eine Art Diaphragma gebildet, das in der Mitte von einem Loch durchbohrt war und so gleichsam 3 verschmolzene Klappen darstellte.* So war es in einem Fall bei Lallemand [4]), in der zehnten Beobachtung von Louis [5]) in einem von Professor Tomassini beschriebenen Fall [6]).

3) In einer dritten Reihe von Fällen endlich ist die *Verengerung nicht durch Klappenfehler, sondern durch eine blosse Annäherung der Arterienwände, eine Coarctation bedingt*, wie in vielen der bei Louis [7]), Farre [8]) Meckel [9]) angeführten Fälle, und bisweilen finden sich

1) De sed. et caus. morborum. epist. XVII. 12.
2) l. c.
3) Obs. anat. patholog. T. I. C. 1.
4) Recherches anatomico-pathologiques sur l'encephale. lettre 4ème p. 7.
5) l. c. p.
6) Clinica medica di Bologna: Sopra un caso di morbo ceruleo und Bouillaud l. c. II. S. 555.
7) l. c.
8) l. c.
9) Archiv. 1 245.

dann nur 2 Klappen, wie z. B. in einem Fall bei Sandifort [1]).

Eine völlige Verschliessung der Arteria pulmonalis an ihrem Ursprung wurde ebenfalls nicht selten beobachtet. Der Fall Nro. VIII. giebt ein Beispiel davon und andere finden sich bei Hunter [2]), Ring [3]), bei Howship [4]), Hodgson [5]). In meinem Fall und dem von Howship beobachteten war an der Ursprungsstelle der A. pulmonalis ein blinder, in den Conus arteriosus hereinragender Sack vorhanden. In dem Fall von Hodgson stellte die Art. pulmonalis einen völlig soliden Faden dar. Zwei Beispiele von Verschliessung der Arteria pulmonalis sah ich auch im Museum des royal college of surgeons zu Edinburgh (Nro. 1070 und 1073). In einigen Fällen solcher Verschliessung oder sehr bedeutenden Verengerung der Art. pulm. hat man einen sehr interessanten Collateralkreislauf vermittelst der Bronchialarterien beobachtet, z. B. in einem Fall, den Jacobson beschrieb [6]). In dem einen der kurz erwähnten Fälle im Edinburgher Museum waren die Bronchialarterien ungeheuer erweitert und eine derselben bildete sogar ein Aneurysma in der Lungensubstanz. Ein dritter sehr interessanter Fall, wovon das Präparat im Wiener Museum sich befindet, ist beschrieben in einer Inaugural-Dissertation von Gerstel [7]).

Seltener als Verengerungen der Lungenarterie, wie

---

1) l. c. T. III. p. 1—41.
2) s. Reils's Archiv VI. 584 und Baillie morbid anatomy.
3) Bei Farre. l. c.
4) Edinb. med. and. surgical journal vol IX. 1813 Nro. 38. III p. 399.
5) Bei Farre. l. c.
6) Meckel's Archiv. Band II. S. 134.
7) Diss. inaug. medica sistens casum cyanoseos ex vitio cordis. Viennæ 1836.

schon erwähnt, finden sich zugleich mit anomaler Communication *Verengerungen der Aorta*, jedoch nicht so selten, als man gewöhnlich angegeben findet, indem sich unter den wenigen in dieser Arbeit beschriebenen Beobachtungen von anomaler Communication 5 Fälle von Enge der Aorta und zwar z. Thl. von sehr bedeutender Enge derselben finden. Der Umstand, dass man häufig unterliess, Messungen anzustellen, mag nicht selten die Schuld des Uebersehens derselben tragen. Beispiele geben der sechste und siebente meiner oben mitgetheilten Fälle, wo die Aorta nur $8\frac{1}{2}'''$ im Durchmesser hat (der normale Durchmesser ist nach Krause's Messungen[1] $12\frac{1}{2}'''$ P. Z.) und im geringeren Grad der dritte, der vierte und fünfte. Weitere Beispiele finden sich bei Louis in der fünften Beobachtung[2]), bei Corvisart[3]) und Burnet[4]). Die Verengerung war in diesen Fällen nicht durch Klappenfehler bedingt, sondern hatte ihren Grund in einer primitiven Insufficienz des Arterienrohrs auf einer kürzern oder längern Strecke desselben. — Verhältnissmässige Engheit der Aorta und zwar bis an die Einsenkungstelle des Ductus Botalli ist in dem Foetus und der frühsten Lebensperiode normaler Zustand, allein mit Verschliessung des Ductus Botalli und des foramen ovale tritt dann die Erweiterung derselben ein. In manchen Fällen, wie z. B. in den hier beschriebenen, war dies aber nicht der Fall. Ist nemlich die Communicationsöffnung zwischen den beiden Vorhöfen zu gross, so wird auch

1) Handbuch der Anatomie. I. 3.
2) l. c.
3) l. c. Seite 290 (in diesem Fall war zu gleicher Zeit auch eine Verengerung des linken ostium venosum vorhanden.
4) Journal hébdomadaire de médecine 1831.

bei eingetretener Involution des Ductus Botalli die Aorta sich doch nicht erweitern, da dem Blut immer ein gehöriger Abfluss nach dem rechten Vorhof zu offen steht, wodurch sowohl das Offenseyn des Lochs, als Enge der Aorta erhalten wird. [1]). —

2) *Hypertrophie des rechten Ventrikels und Dilatation des rechten Vorhofs sind in den meisten Fällen von anomaler Communication vorhanden.* Die Hypertrophie des Ventrikels kann eine excentrische oder concentrische seyn, und die Dilatation des Vorhofs findet statt bald mit Verdickung, bald mit Verdünnung der Wandungen desselben. *Unter 28 Fällen*, die ich zu diesem Zwecke betrachtete, war 23mal Hypertrophie des rechten Ventrikels vorhanden; excentrisch war sie 17mal, concentrisch 6mal; Dilatation des Vorhofs fand sich 24mal, mit normaler Dicke oder Verdünnung der Wände 19mal, mit Verdickung derselben 5mal. Unter den 20 Fällen, die Louis gesammelt hat, sind 19 Fälle von Dilatation des rechten Vorhofs und zwar 6mal mit Hypertrophie, 2mal mit Verdünnung, Hypertrophie des rechten Ventrikels 11mal und zwar 3mal mit Erweiterung. Bouillaud's Resultate sind diesen ganz ähnlich. Unter den acht oben beschriebenen Fällen ist in zweien der rechte Ventrikel erweitert und verdickt, in zweien kömmt er dem linken wenigstens an Dicke gleich. Die *linke Herzhälfte* ist weit seltener affiirt und das Verhältniss der Häufigkeit der Affectionen der rechten Herzhälfte zu der der linken ist bei Vorhandenseyn von anomalen

1) Ferner muss wohl eigentlich in allen Fällen von concentrischem Entspringen der Aorta aus beiden Ventrikeln eine relative Insufficienz derselben bestehen, da sie, wenn sie auch von normalem Caliber ist, doch für das aus beiden Ventrikeln in sie strömende Blut nothwendig zu eng ist.

Communicationen gerade das umgekehrte von dem, wa
man sonst, d. h. ohne Vorhandenseyn solcher Communi
cationen beobachtet.

3) Die Verengerung des *Ostium venosum dextrum* un
die Veränderungen (Cartilagescenz und Ossification) a
der *Tricuspidalis* wurden zwar weniger häufig beobachte
als ähnliche Zustände an der Pulmonalarterie, allein i
Verhältniss zu ihrer grossen Seltenheit in den Fällen, w
keine anomale Communication besteht, doch häufig genug
um uns zu einer genauern Nachforschung über die U
sache dieser Prædilection anzuregen. Morgagni [1]) b
obachtete solche Fälle, Corvisart [2]), Louis [3]) u. A
ebenfalls. Im Fall V war sowohl die Tricuspidal- a
Bicuspidalklappe verdickt.

Die genannten abnormen Zustände sind die, welch
am häufigsten die anomalen Communicationen begleite
und zugleich auch, was die Hervorbringung krankhaft
Symptome betrifft, die wichtigsten und einflussreichste
Andere abnorme Zustände, die bisweilen vorkomme
wie z. B. Erweiterung der Arteria pulmonalis, übergeh
ich hier als von untergeordneter Wichtigkeit. Meist find
man in den Fällen, wo die Aorta verengt ist, die Lunge
arterie erweitert.

Eine Frage von der höchsten Wichtigkeit, deren ric
tige Beantwortung allein im Stande ist, ein klares Lic
auf die Aetiologie der Cyanose zu werfen, ist folgend

Welches ist die Ursache der Entstehung der ch

1) l. c. epist. XVII. 12.
2) Journal de médecine par Corvisart, Leroux et Boyer T. XIX.
3) l. c. Obs. X. S. 318.

genannten abnormen Zustände und in welchem Verhältniss stehen sie zu der anomalen Communication?

1) Die *Verengerung der Lungenarterie* ist, wie schon erwähnt, in den Fällen von anomalen Communicationen sehr häufig vorhanden und es drängt sich uns, wenn wir eine grosse Anzahl dieser Fälle aufmerksam beobachten, von selbst die Frage auf, ob *dieser Zustand vielleicht immer oder doch meistens angeboren und folglich der Hauptgrund des Offenbleibens der Communicationsöffnung zwischen den beiden Herzhälften sey?*

Was die erste der oben aufgezählten verschiedenen Arten von Verengerung der Lungenarterie betrifft, so stimmt diese so sehr mit den gewöhnlichen in Folge von Endocarditis entstehenden Klappenfehlern überein, dass wir, wenn wir irgend consequent handeln wollen, sie einer ähnlichen Ursache zuschreiben müssen. Es mag übrigens bisweilen diese krankmachende Ursache schon während des Foetuslebens gewirkt haben, und so dieser Zustand schon bei der Geburt vorhanden seyn. Was die *zweite Art der Verengerung* betrifft, nemlich die, wo sich im Orificium der Art. pulmonalis statt der Klappen eine Art Diaphragma befindet, das in der Mitte von einem Loch durchbohrt ist, so sind die Meinungen darüber etwas verschieden. Louis hält sie in *jedem Fall* für angeboren, während Bouillaud dies bestreitet und sie nach Art der übrigen Klappenfehler, d. i. durch Endocarditis entstehen lässt. Es ist sehr schwer, hierüber zur völligen Gewissheit zu kommen; soviel ich jedoch aus den hieher gehörigen Fällen ersehen konnte, scheint es mir zu weit gegangen, wenn man behauptet, diese Verengerung sey *immer* angeboren, und es giebt mehrere Fälle, die es

sehr wahrscheinlich machen, dass diese Art von Verengerung *häufig* erst nach der Geburt und später entsteht. Namentlich gilt dies von einem Fall bei Burnet [1]). Hier scheint es mir *keinem Zweifel* unterworfen, dass diese Veränderung sich erst später gebildet hat. Eine concentrische Hypertrophie des rechten Ventrikels und Verengerung der Lungenarterie in dem Grad, wie sie in diesem Fall vorhanden waren, hätten nicht von Geburt an bestehen können bis fast zum siebenten Jahr, ohne *sehr bedeutende* Symptome hervorzubringen, und wenn vielleicht auch die concentrische Hypertrophie des rechten Ventrikels sich erst später gebildet hatte, so war diese Verengerung der Art. pulm. *allein* hinreichend, bedeutende Beschwerden zu bedingen. Ferner kann, wie gerade das vorstehende Beispiel zu zeigen scheint, die Form eines solchen Diaphragma durch Vereinigung und Verwachsung der Klappen entstehen; die drei Bänder, die in dem oben genannten Fall von der gewölbten Seite dieses Diaphragma an die innere Arterienwand sich ansezten, sind nichts als die Stellen, wo die beiden Enden des Halbmondes jeder Klappe sich im normalen Zustand inseriren. Es wird mir durch diesen Fall mehr als wahrscheinlich,

1) Journal hebdomadaire de médecine. 1831.

Das Mädchen, welches den Gegenstand dieser Beobachtung bildet, war bis zum Alter von 6½ Jahren *völlig gesund*, wurde dann von Oppression, Husten, Palpitation etc. befallen und kam ein halbes Jahr nach dem Anfang dieser Symptome in das Hôpital des enfans malades. Die Symptome, die sie nun darbot, waren die einer ausgebildeten Cyanose. Sie starb 6 Tage nach ihrer Aufnahme in das Hospital. Autopsie: Der rechte Ventrikel durch concentr. Hypertrophie ausserordentlich verkleinert, das Orif. der A. pulm. durch ein gegen die Arterie zu convexes Diaphragma, das in der Mitte von einem Loch durchbohrt ist, geschlossen. *3 Bänder befestigen diese Haut an die innere Arterienwand. — Es war durchaus keine Communication der beiden Herzhälften vorhanden.*

lass in andern ähnlichen Fällen diese Vereinigung auf gleiche Weise entstehe.

Die dritte Art der Verengerung, nemlich durch blosse Annäherung der Arterienwände, kann, wie leicht zu ersehen, nicht durch Ursachen, die die Bildung der beiden vorigen bedingen, entstehen. Es ist dieses wohl eine Bildungshemmung, d. h. eine primitive Insufficienz, indem die Arterie sich nicht in dem Maasse, als die Ausbildung des Herzens und der Lungen voranschritt, ausbildete, und so, obschon sie anfänglich gross genug war, nun nach und nach für die Masse des Bluts zu klein wurde. Dieses Nichtvoranschreiten der Ausbildung kann möglicherweise durch eine anomale Communication veranlasst seyn: indem hier immer zu viel Blut durch die anomalen Oeffnungen strömte und so von der Lungenarterie abgeleitet wurde, verengerte und verschloss sich diese. Diese Ansicht ist wenigstens wahrscheinlicher, als die, dass die Verschliessung der Lungenarterie die *Hauptursache* des Offenbleibens der Communicationsöffnungen zwischen den beiden Herzhälften sey. Ich will nicht bestreiten, dass eine in früher Zeit des Foetuslebens schon bestehende Verengerung der Arteria pulmonalis die Schliessung der Communicationsöffnung verhindern könne, allein eine beständige und Hauptursache dieses Offenbleibens kann diese Verengerung durchaus nicht seyn, 1) aus dem Grunde, weil es Fälle von anomalen Communicationen giebt, wo die Lungenarterie nicht nur nicht verengert, sondern sogar erweitert ist (so z. B. in der III., IV., V. und VI. Beobachtung), 2) giebt es Fälle von bedeutender Enge der Lungenarterie, ohne dass Communication der beiden Herzhälften vorhanden ist. Ich erinnere an den

oben citirten von Burnet [1]); 3) würde eine solche Verengerung nothwendigerweise Offenbleiben dieser Oeffnungen veranlassen, so wäre schwer einzusehen, warum bei angeborner Enge der Aorta, die doch nicht sehr selten ist, seltener solche Communicationsöffnungen bestehen, da die Wirkung einer Verengerung des Aortenrohrs in dieser Beziehung doch wohl dieselbe seyn muss, wie die einer Verengerung der Pulmonalarterie.

Die Verengerungen der Aorta, die in Fällen von anomaler Communication vorkamen (wie z. B. im VI. und VII. Fall), bestanden immer in einer blossen Engheit des Aortenrohrs ohne Klappenfehler und waren daher wahrscheinlich angeboren. Meist war in diesen Fällen die Lungenarterie erweitert. Dass diese Enge der Aorta die Ursache der Entstehung der Communicationsöffnungen oder vielmehr der Nichtschliessung derselben gewesen, lässt sich nach dem oben Gesagten nicht annehmen, da, wie schon gesagt, die Fälle von Insufficienz des Aortenrohrs ohne anomale Communication fast häufiger vorkommen, als mit dieser. Wohl aber lässt sich annehmen, dass eine solche Communicationsöffnung, wenn sie zu gross ist (wie z. B. bei fast völligem Fehlen der Vorkammerscheidewand), die Ursache seyn mag, dass die zu einer gewissen Periode (nemlich bei Involution des Ductus Botalli und Verkleinerung des foramen ovale) geschehende *Erweiterung der bis dahin engen Aorta nicht stattfinde*;

1) Wie schon erwähnt, halte ich die Verengerung der Art. pulmonalis in diesem Fall nicht für angeboren; für diejenigen aber, die alle Verengerungen der A. pulmonalis für angeboren und für die Ursache des Offenbleibens der Communicationsöffnungen halten, muss dieser Fall, als für eine entgegengesetzte Ansicht beweisend, von Wichtigkeit seyn.

dem dem Blut immer noch ein genügender Abfluss ch dem rechten Herzen hin offen steht und diese Er-iterung also gleichsam überflüssig gemacht wird. Ist n aber die Evolution des Herzens vollendet, so ist e solche Aorta viel zu eng und wird dann eine fort-ihrende Ursache des Uebertritts von Blut aus dem ken in das rechte Herz seyn.

2) *Die Dilatation des rechten Vorhofs und die Hy-rtrophie des rechten Ventrikels* können durch sehr ver-hiedene ursächliche Momente hervorgerufen werden.

a. *Was die Dilatation des rechten Vorhofs betrifft,* kann sie:

1) in einem oder dem andern Fall angeboren und eine ildungshemmung seyn, indem in den lezten Monaten r Schwangerschaft der rechte Vorhof nach Meckel's ntersuchungen den linken an Grösse übertrifft;

2) kann sie die Folge einer Verengerung des Ostium enosum dextrum und

3) einer concentrischen Hypertrophie und Verklei-erung der Höhle des rechten Ventrikels seyn;

4) wird sie bedingt durch eine Verengerung der Ar-ria pulmonalis, oder was der Wirkung nach das nem-che ist,

5) durch Impermeabilität des Capillargefässsystems er Lungen in Folge verschiedener Krankheiten dieser;

6) durch Engheit der Aorta. Das Hinderniss, welches ilatation oder Hypertrophie einer Herzhöhle bedingt, irkt nicht immer auf die zunächst hinter demselben elegene Höhle, sondern oft eher und stärker auf ent-rnter gelegene. So wird bei Verengerung der Aorta

der linke Vorhof sehr häufig gleichsam umgangen un dafür der rechte ausgedehnt.

7) Durch Endocarditis und zum Theil auch durch Per carditis. Es ist eine Erfahrung der neuern pathologische Anatomie, dass unter *jeder entzündeten Serosa die ober flächlichen Muskellagen paralysirt* werden. Durch eine besonders wiederholte Entzündung der innern Haut d Herzens wird daher nothwendigerweise die Resisten welche die Vorhofswandungen der ausdehnenden Kra des Bluts entgegensezen, geschwächt werden müsse und dies in einem noch höhern Grad, wenn auch z gleich die äussern oberflächlichen Muskellagen durc Pericarditis ihrer Thätigkeit beraubt wurden.

Dieses sind die hauptsächlichsten Ursachen der D latation des rechten Vorhofs; noch einige andere, w Insufficienz der Tricuspidalklappe, Verengerung d linken Ost. venosum vermögen sie in einzelnen Fälle auch hervorzubringen, allein hier genügt es, die wich tigsten anzuführen.

b. *Die Hypertrophie des rechten Ventrikels* kann b dingt werden:

1) Durch Verengerung der Pulmonalarterie.

2) Durch Impermeabilität des Lungencapillargefäs systems.

3) Durch Engheit der Aorta. Die Hypertrophie d rechten Ventrikels ist meist eine *excentrische* (activ Aneurysma Corvisart); doch giebt es auch Fälle von *co centrischer*, wovon man bei Louis und Bouillaud Beispie findet. Die Erweiterungen des rechten Ventrikels in Fol von *Endocarditis* haben meist mehr den Charakter ein passiven Aneurysma als eines activen, und sind dah

entlich nicht Hypertrophie zu nennen. (Es gehört jedoch n Begriff der Hypertrophie nicht nothwendig, dass Wände *dicker* sind, als im Normalzustand, indem, nn sie bei etwas bedeutender Erweiterung der Höhle ch bloss die normale Dicke haben, dieselben doch eine bstanzzunahme erlitten haben müssen.)

Ich habe noch zweier Umstände zu erwähnen, welche pertrophie des rechten Ventrikels bedingen können, welche, da sie in der anomalen Communication selbst en Grund haben, vielleicht ein helleres Licht auf den ch ziemlich unklaren Causalnexus zwischen dieser und übrigen mit derselben häufig verbundenen abnormen ständen, namentlich aber der Hypertrophie des rechten ntrikels, werfen können. Diese sind:

1) Der Eintritt von arteriellem Blut in die Höhlen rechten Herzens.

In dem normal gebauten Herzen des geborenen Menen übertrifft der linke Ventrikel den rechten an aft bei weitem. Findet sich eine Oeffnung in der mmerscheidewand, so kann eine Quantität Blut aus dem tern, indem sie den Widerstand des Bluts in lezterm erwindet, in diesen hinübertreten. Es frägt sich nun: *n arterielles Blut, wenn es in die für venöses Blut timmten Höhlen eintritt, in diesen eine verstärkte Action vorrufen und überhaupt deren Nutrition umstimmen?* Mueller [1]) hält es nicht für wahrscheinlich, dass beiden Herzhöhlen eine specifische Reizbarkeit für rschiedene Blutarten haben, indem beim Foetus, wo Vorhöfe durch das for. ovale communiciren und

[1]) Physiologie. I. 1. S. 179. 3. Ausgabe.

überhaupt kein Athmen in der Lunge, sondern nur ein gewisse Veränderung des Bluts in der Placenta bewirkt wird, beide Herzhälften einerlei Blut halten; allein es ist möglich, dass eine verschiedene oder specifische Reizbarkeit der venösen und arteriösen Höhlen *erst mit der* eigentlichen Differenzirung des Bluts in arteriöses und venöses auftrete. Wir wissen, dass fast ausschliesslich in den arteriellen Höhlen sich Klappenfehler durch Ossification etc. bilden, und dass diese Höhlen mehr eine Verdickung der Wandungen als einer blossen Ausdehnung ausgesezt sind, und dass eben diese genannten Veränderungen sich nur sehr selten in den rechten Herzhöhlen finden, — so dass Bichat dies als scharfe Unterschiede in der Natur der rechten und linken Höhlen aufstellte. — Betrachten wir aber die Fälle, wo anomale Communicationen vorhanden sind, so finden wir in den rechten Herzhöhlen Klappenfehler, wir finden bedeutende Massenzunahme der Wandungen des Ventrikels, lauter Zustände, die sonst fast ausschliesslich dem linken Ventrikel eigen sind, ja wir finden überhaupt den rechten Ventrikel in seiner Gestalt mehr dem linken ähnlich [1]). Auch spricht eine weitere Erfahrung noch zu Gunsten einer solchen Umänderung der Nutrition, diejenemlich, dass nach Bouillaud in den Fällen von Aneurysma varicosum die Vene sich hypertrophirt, *arterialisirt*, wie sich Bouillaud ausdrückt.

---

1) Morgagni l. c. epist. XVII. N. 12 beobachtete dies schon in einem Fall von anomaler Communication, und er sagt: „Ventriculus sinister forma erat qua solet dexter, et dexter vicissim qua sinister et quanquam hoc latior parietibus tamen crassioribus.“

Andere (siehe bei Convisart l. c. p. 83) nahmen daher eine angeborene Transposition der beiden Ventrikel in manchen Fällen an.

Es scheint somit nicht unmöglich, *dass in manchen Fällen durch den Uebertritt einer Quantität von arteriellem Blut aus dem linken in den rechten Ventrikel dieser und die rechte Herzhälfte überhaupt zu vermehrter Action angetrieben und in derselben eine perverse Nutrition, die in der Folge verschiedene organische Krankheiten erzeugt, angeregt werden könne, und dass die Hypertrophie sowohl als die Klappenfehler in gewissen Fällen durch diesen Eintritt von arteriellem Blut bedingt werden mögen.*

Findet die Communication beider Herzhälften *blos* vermittelst einer Oeffnung zwischen den beiden *Vorhöfen* statt (von dem gewöhnlichen Offenbleiben des foramen ovale mit vollständiger Evolution der Klappe des ovalen Lochs ist hier nicht die Rede, weil in diesen Fällen ohnehin kein Uebertritt von Blut aus dem linken in den rechten Vorhof möglich ist), so kann, so lang beide Vorhöfe und die Orificien normal beschaffen sind, höchstens nur im Moment der Diastole der erstern, wo das Blut aus den Hohl- und Lungenvenen in dieselben stürzt, eine *unbedeutende* Vermischung oder ein Uebertritt stattfinden, *nicht* aber während der Systole. Man wird daher den Uebertritt von arteriellem Blut in das rechte Herz und die Wirkung dieses, in den so eben genannten Fällen, nicht hoch anschlagen dürfen. Ist aber eine Verdickung der Wandungen des linken Vorhofs oder eine Insufficienz des Aortenrohres oder eine Verengerung des linken Ostium venosum vorhanden, so wird ein solcher Uebertritt sehr leicht stattfinden, und sowohl eine Auslehnung des rechten Vorhofs als eine Verdickung seiner Wandungen bedingen können, deren Wirkung aber

dann jedenfalls wegen der auf der linken Seite bestehenden Zustände sehr unbedeutend seyn wird.

Der zweite Umstand, der in manchen Fällen von anomaler Communication der beiden Herzhälften vielleicht Veranlassung zur Hypertrophie des rechten Herzens geben mag, *ist der Widerstand, den der rechte Ventrikel dem durch die Oeffnung der Kammerscheidewand aus dem stärkern linken Ventrikel hereinstürzenden Blut entgegenzusezen genöthigt ist.* In Folge dieser erhöhten Action hypertrophirt sich dieser Ventrikel, dem allgemeinen Geseze gemäss, dass vermehrte Action eines Muskels vermehrte Ernährung desselben zur Folge hat. Laennec [1]) hat hierauf besonders aufmerksam gemacht. Für die Vorhöfe gilt dies wohl nicht, da im Normalzustand beide gleiche Kraft besizen, und keiner den Widerstand des Bluts im andern zu überwinden im Stand ist, und nur bei Bestehen der vorhin angeführten abnormen Zustände der linken Herzhälfte wird dies möglich werden.

Nachdem ich bis jezt die Art der Entstehung der in Rede stehenden anomalen Communicationen und die damit nicht selten vorkommenden übrigen abnormen Zustände des Herzens betrachtet, gehe ich nun zum zweiten Theil meiner Arbeit über, nemlich zur Untersuchung

1) Traité de l'auscultation médiate 4ème edit. p. Andral. *Paris* 1837. T. III. 237. Er sagt daselbst: „Je ne sache pas, qu'on ait jamais observé l'ouverture du trou de Botal et en général la communication des cavités du coeur, sans qu'il en fût résulté une hypertrophie avec dilatation de la totalité ou de quelqu'une des parties du coeur, soit qu'on veuille attribuer cet effet aux qualités trop stimulantes du sang artériel, soit qu'il dépende en partie comme je serais porté à le croire de la *nécessité où se trouvent les cavités droites naturellement plus faibles d'une action plus energique pour résister à l'impulsion du sang venant des cavités gauches.*"

des Einflusses, welchen diese anomalen Communicationen auf die Circulation haben. Es liegt mir hier ob, die Symptome zu betrachten, welche bei Vorhandenseyn der genannten Communicationen beobachtet wurden, zu ermitteln, ob dieselben beständige Begleiter dieser sind oder nicht, und im leztern Fall, welche Umstände ihr Entstehen bedingen, und endlich, welche Erklärungsweise der Symptome die richtige sey. Seit Senac und Caillot vorzüglich nimmt man an, dass vermöge dieser Communicationen ein Theil des venösen Bluts unmittelbar, und ohne den Kreislauf durch die Lungen gemacht zu haben, in das Aortensystem übergehe, und dass also in den Arterien ein aus arteriösem und venösem gemischtes Blut circulire. Diese Vermischung betrachtete man als die alleinige Ursache aller Symptome, der blauen Färbung sowohl als der übrigen, und fasste diese in ein eigenes Krankheitsbild zusammen, dem man von dem hervorstechendsten der Symptome den Namen *Cyanose* beilegte. Indem man diese als eine ganz specifische, durch mangelhafte Oxygenisation des Bluts bedingte Krankheit betrachtete, richtete man sein Augenmerk blos auf die Communication, vernachlässigte dadurch die übrigen damit verbundenen Umstände, und verlor die Analogie zwischen dieser und den organischen Herzkrankheiten im Allgemeinen dadurch aus den Augen.

Es kann nicht im Zwecke meiner Arbeit liegen, eine weite Auseinandersezung der bekannten Symptome der Cyanose zu geben; nur ganz in Kürze will ich die hauptsächlichsten derselben aufführen, um dann zur Prüfung übergehen zu können, ob diese Symptome blos in den Fällen vorkommen, wo sich anomale Communicationen der beiden

Herzhälften finden, oder ob sie auch im Gefolge anderer Krankheiten des Herzens und anderer Organe beobachtet werden, und ob sie daher auch noch auf eine andere Art als blos durch Vermischung von venösem mit arteriellem Blut entstehen können. Da meistens zugleich mit der anomalen Communication noch einige andere abnorme Zustände des Herzens vorhanden sind, denen doch ein Antheil in Hervorbringung der Symptome durchaus nicht abgesprochen werden kann, so ist es schwer zu bestimmen, welche der Symptome in einer Vermischung der beiden Blutarten ihren Grund haben und welche durch die übrigen vorhandenen Herzfehler bedingt werden können, und ziehen wir, um hierüber in's Klare zu kommen von der Liste der Symptome alle diejenigen ab, welche durch diese genannten Herzfehler bedingt werden können so bleibt, wie Bouillaud richtig bemerkt, kein einziges der anomalen Communication allein zukommendes, also für diese characteristisches, Symptom übrig, und die Symptome fallen mit denen der übrigen Herzkrankheiten zusammen. Die hauptsächlichsten Symptome sind in Kürze folgende:

Die blaue Färbung, welche entweder einen grossen Theil des Körpers einnimmt, oder nur auf einzelne Theile, namentlich Lippen, Nase, Ohren, Augenlider, die Extremitäten, namentlich die Fingerspizen [1]) und die Geschlechtstheile verbreitet ist. Die Farbe ist violett, bläulich oder purpurroth, bisweilen fast schwärzlich. Sie ist durchaus nicht beständig in demselben Grade von In-

1) Das lezte Fingerglied ist bisweilen ungewöhnlich gross, breit, kolbig. E ist dies jedoch wohl nicht, wie Meckel (path. Anat. I. 144.) meint, fü eine embryonische und unvollkommene Entwicklung dieser Organe zu halte da bekannterweise ganz das nemliche auch bei Phthisikern vorkömmt un bei andern Herzfehlern ohne Communication.

ensität vorhanden, sondern in Folge von allen die Respiration und Circulation beschleunigenden Momenten wird sie intensiver und allgemeiner, und bei körperlicher und geistiger Ruhe schwindet sie zu einem grossen Theile. Das *Athemholen* ist beschleunigt, mühsam; die Kranken haben beständig ein Gefühl von *Oppression*, die sich von Zeit zu Zeit zu *Erstickungsanfällen*, zu wahren *Paroxysmen* steigert. Diese treten oft selbst nach ganz unbedeutenden Einflüssen auf, beginnen mit Zunahme der Oppression und Dyspnoe, die unter ungeheuerem Angstgefühl bis zur Erstickungsgefahr steigt. Während derselben arbeiten die Muskeln des Thorax convulsivisch, die Bewegungen des Herzens sind ganz unregelmässig, der Puls verschwunden, die Haut dunkel, mit kaltem Schweiss bedeckt, und endlich tritt eine Ohnmacht ein, aus welcher sie in längerer oder kürzerer Zeit, meist unter Gähnen, erwachen. Die Kranken leiden fast beständig an *Herzklopfen*, ihr *Puls* ist unregelmässig, meist klein und schwach. Sie sind sehr geneigt zu *Hæmorrhagien*, namentlich aus der Lunge, der Nase, dem Darmcanal, welche nicht selten ihrem Leben ein Ende machen (z. B. im Fall VII). Manche der Individuen sind gegen *Kälte* sehr empfindlich. Ihr *Schlaf* ist leicht, meist nur in einer fast sizenden Lage möglich, oft unterbrochen. Früher oder später im Verlauf der Krankheit bilden sich *seröse Ansammlungen* in verschiedenen Höhlen, Oedem der Gliedmassen. Die Kranken sterben entweder in einem *Anfall von Erstickung*, oder es macht eine *profuse Hæmorrhagie* ihrem Leben ein Ende, oder endlich sie gehen langsam zu Grunde, indem sich *Hydrops* bildet.

Von allen diesen Symptomen ist kein einziges, welches

nicht den organischen Herzkrankheiten im Allgemeine zukäme [1]), und dieser Umstand muss in jedem unbe fangenen Beobachter gerechte Zweifel über die Richtig keit der Ansicht, dass der alleinige Grund dieser Symp tome eine Vermischung der beiden Blutarten sey, reg machen. Um aber über die Richtigkeit oder Unrichtigkei dieser Ansicht in's Klare zu kommen, ist es vor alle nöthig, zu untersuchen, ob das, was die Vertheidige dieser Ansicht als Grund der Symptome ansehen, wirklic stattfindet, und wir haben daher vor Allem folgende Frag zu beantworten:

I. Kann bei bestehender anomaler Communication de beiden Herzhälften, d. h. bei hinlänglich offenen foramen ovale [2]), bei Fehlen eines Theils de Vorkammer- oder Kammerscheidewand eine Ver mischung der beiden Blutarten stattfinden, wenn alle übrigen Theile des Herzens sowohl als di andern Organe vollkommen gesund sind?

a) Im normalen Zustand ziehen sich die beiden Vor höfe zu *gleicher Zeit*, mit *gleicher Kraft* und auf *ein gleiche Quantität Blutes* zusammen; es kann daher wol

1) Die Percussion und Auscultation haben uns bis jezt noch keine Zeiche gegeben, wodurch eine Communication der beiden Herzhälften erkannt werde könnte; denn Blasebalggeräusch und frêmissement cataire, was Bouillau anführt, kommt bei vielen andern Herzkrankheiten auch vor. Vielleicht möcht die Verengerung der Art. pulm., die, wie erwähnt, ohne diese Communi cation verhältnissmässig selten vorkömmt, dadurch, dass man in ihr stat der normalen zwei Töne, die nach Skoda's schönen Untersuchungen bei de Diastole und Systole in derselben gebildet werden, *keinen Ton oder anomale Geräusche* hört, ein Zeichen abgeben. Jedoch wird sich daraus nie mi Sicherheit auf eine Communication schliessen lassen.

2) Ist die valvula foram. ovalis vollständig entwickelt (wenn auch ihr Rand nicht adhärirt ist), so ist ohnehin, wenn beide Vorhöfe normal sind, a keine Vermischung der beiden Blutarten zu denken.

eine Berührung der beiden Blutsäulen an der Oeffnung stattfinden, aber da die Kräfte sich das Gleichgewicht halten, so kann, selbst bei sehr bedeutendem Mangel der Vorkammerscheidewand, *kein Uebertritt* von Blut aus einem Vorhof in den andern stattfinden, wenn auch die einander zunächst berührenden Blutpartikelchen sich etwas weniges vermengen mögen. Für die Richtigkeit dieser Ansicht spricht auch ein Versuch von Bichat. Er sprizte nemlich zu gleicher Zeit und mit gleicher Kraft zwei verschiedenartige Flüssigkeiten in die beiden Vorhöfe ein und fand, dass sie sich, wenn das for. ovale auch ganz offen war, nicht vermischten, und er ist daher der Meinung, dass es unmöglich sey, dass, wenn die Oeffnung auch noch so gross ist, eine Flüssigkeit aus dem einen Vorhof in den andern übertrete, wenn die Kräfte beider gleich sind.

b) Ziehen aber die beiden Vorhöfe sich *nicht mit gleicher Kraft* und auf eine *gleiche Menge Flüssigkeit* zusammen (welche Ungleichheit durch Dilatation mit oder ohne Verdickung oder auch Verdünnung der Wände des einen hervorgebracht wird), so wird der stärkere den Widerstand des Bluts in dem schwächern überwinden und eine Quantität Blut in diesen treiben. — Findet die Oeffnung in der *Kammerscheidewand* statt, so muss, da auch im Normalzustand die beiden Kammern von ungleicher Stärke sind, meistens der Uebertritt einer Quantität Blut aus dem einen in den andern stattfinden, und zwar, da *der linke Ventrikel der stärkere ist*, aus diesem in den rechten. Es wird daher in diesem Fall *kein venöses Blut in den Arterien* kreisen, sondern im Gegentheil, es wird eine Quantität *arteriellen Bluts* einen *nochmaligen* Kreislauf durch die Lungen machen. Dass *dies Cyanose bedinge*,

wird niemand behaupten wollen. Wohl aber wird durch diesen Uebertritt von arteriellem Blut, wie schon erwähnt in der rechten Herzhälfte eine vermehrte Action und perverse Nutrition hervorgerufen, wodurch nach und nach ein umgekehrtes Verhältniss, nemlich ein Uebertritt von venösem Blut in das linke Herz eintreten mag.

c) *Sind die Orificien des Herzens verengt*, so entsteht *erstens* einmal eine Hypertrophie der Höhlen, deren Orificien der Siz der Verengerung sind und *zweitens* in *Folge dieser* ein Uebertritt von Blut aus diesen in die entgegengesezten Höhlen. Findet daher zwischen den beiden Ventrikeln eine anomale Communication statt, so wird durch Verengerung oder Verschliessung der *Arterienmündung* des einen oder durch Verengerung des Arterienrohrs im weitern Verlauf ein Uebertritt des Bluts aus diesem in den entgegengesezten Ventrikel bedingt werden. Eine ganz gleiche Wirkung, wie die Verengerung der Arterie, hat für die rechte Herzhälfte eine Impermeabilität des Lungencapillargefässystems. Die nemlichen Ursachen werden bei Bestehen einer Communication zwischen den Vorhöfen einen Uebertritt des Bluts aus dem einen in den andern bedingen, und ausserdem wird ein solcher noch bewirkt werden können durch eine concentrische Hypertrophie des einen Ventrikels oder durch *Verengerung des Ostium venosum* auf einer Seite. Betreffen die genannten Hindernisse das rechte Herz, so muss ein Uebertritt von venösem Blut in das linke Herz stattfinden; haben sie jedoch im linken Herzen ihren Siz, so wird natürlich der umgekehrte Fall eintreten.

Wie ich oben (Seite 65) schon erwähnte, mag auch bei der Diastole der Herzhöhlen, wie Louis annimmt, etwas

Vermischung der beiden Blutarten stattfinden, jedoch wird diese auf jeden Fall nicht sehr bedeutend seyn, es wird kein vollkommener Uebertritt des Bluts aus einer Höhle in die andere stattfinden, sondern nur eine *Vermengung* der in der Oeffnung sich berührenden Blutheilchen. Wir können daher die gestellte Frage dahin beantworten:

1) So lange die beiden Herzhälften ihr normales Verhältniss gegen einander beibehalten, so kann entweder gar kein Uebertritt des Bluts aus einer Höhle in die entgegengesezte (wie bei den Vorhöfen) *oder höchstens ein solcher aus einer normal stärkern Höhle in die entgegengesezte (also aus der linken in die rechte Herzkammer) stattfinden.*

2) Ist dieses *normale* Verhältniss durch irgend eine Ursache aufgehoben, so wird aus *der* Höhle, deren Wandungen die der andern an Kraft übertreffen, oder deren Orificien dem aus ihr austretenden Blut einen bedeutenden Widerstand entgegensezen, eine Quantität Blutes in die entgegengesezte Höhle übertreten; und da nach den oben angegebenen Thatsachen in den Fällen von anomaler Communication solche Veränderungen, als Verengerung der Orificien etc., häufiger im *rechten* Herzen gefunden werden, so muss hiernach auch häufig ein Uebertritt von venösem Blut in das linke Herz und sofort die Körpergefässe stattfinden. Dieses zugegeben, so frägt sich:

II. Kann ein solcher Uebertritt von nicht oxygenirtem Blut in das linke Herz und sofort in die Körpergefässe die angegebenen Symptome und vor allem namentlich eine blaue Farbe der Haut hervorbringen?

(Louis hat in seinem angeführten Mémoire sehr gut die Gründe auseinandergesezt, welche gegen diese Ansicht sprechen.)

a) Da die Haut, troz ihres *ziemlich bedeutenden* Gefässreichthums, beim gesunden Menschen, und so lange sie ein Blut von normaler Mischung empfängt, *nicht roth, sondern weiss ist*, so ist nicht abzusehen, warum dieselbe, wenn statt des normalen Bluts ein *etwas mehr venöses* in sie gelangt, eine blaue Färbung annehmen sollte. Dies würde nothwendigerweise voraussezen, dass sie im gesunden Zustand *roth* sey. Man kann daher eine solche Blutmischung als Ursache einer dunklern oder blauen Färbung höchstens bei Theilen gelten lassen, die im gesunden Zustand eine lebhaft rothe Farbe haben, wie z. B. die Lippen, die Mundhöhle.

b) Sollte die blaue Färbung der Haut eine *nothwendige Folge der Vermischung der beiden Blutarten* seyn, so müsste man annehmen, dass in Folge dieser Vermischung die *Farbe des Blutserums* alienirt, oder eigentlich besser gesagt, dieses *gefärbt* werde (wie es z. B. im Icterus der Fall ist, wo alle weissen oder ungefärbten Theile die Farbe dieses Serums annehmen). Allein eine Färbung des Blutserums bei cyanotischen Individuen wurde, bis jezt wenigstens, nie nachgewiesen.

c) *Der Grad* der Vermischung der beiden Blutarten steht *durchaus nicht in direktem Verhältniss* mit der Extension und Intensität der blauen Farbe, was doch der Fall seyn müsste, wenn die erstere diese leztere bedingen würde; z. B. in dem oben angeführten Fall von Ribes, wo die Aorta aus dem rechten Ventrikel entsprang, und daher eine vollkommene Vermischung, wie sie nur

umer möglich ist, stattfinden musste, zeigte der Knabe is zu seinem dritten Jahre durchaus keine Spur von lauer Färbung und war überhaupt bis dahin vollkommen esund[1]), und doch hatte diese Vermischung von der eburt an immer stattgefunden. Es giebt Fälle von *voll-ommener Vermischung* der beiden Blutarten, wobei keine pur von blauer Färbung beobachtet wurde. Ich erinnere ur an den interessanten Fall von Wilson (Philosophical ansactions for the year 1798. part 2. p. 346). Das erz lag bei diesem Kind in einer Vertiefung der Leber, nd war statt von der Bauchwand nur von einem mem-ranösen Sack bedeckt. Es bestand aus einer Vor- und iner Herzkammer, und aus letzterer entsprang ein ein-acher Gefässstamm, der sich dann in Aorta und Arteria ulmonalis spaltete. Hautfarbe und Wärme waren normal, as Kind saugte und schlief gut und war überhaupt esund, bis Gangraen des das Herz bedeckenden Sacks ntstand, woran es am siebenten Tage nach der Geburt tarb.

d) Es giebt Fälle, wo in *einzelnen Körpertheilen blos enöses Blut circulirt*, und doch sowohl die *Farbe*, als ie *Wärme* und die *Ernährung* dieses Theils *nicht* von er der andern Theile *verschieden* ist. So beobachtete . B. Breschet einen Fall, wo die Arteria subclavia inistra aus der Arteria pulmonalis entsprang. Der linke

1) Gintrac (l. c. p. 243.) schreibt dies der im jugendlichen Alter noch sehr unbedeutenden Verschiedenheit des arteriellen und venösen Blutes zu, allein es scheint mir dies eine sehr gesuchte Erklärung; denn sobald der Athmungsprozess eintritt, muss auch die vollkommene Differenzirung in arterielles und venöses Blut stattfinden.

Arm war in jeder Beziehung vollkommen dem rechten gleich.

c) Fouquier [1]) führt noch einen weitern Grund an, nemlich: dass die Haut des Foetus, bei dem doch eigentlich blos venöses Blut circulirt, auch nicht blau gefärbt ist.

Die angeführten Gründe scheinen mir hinlänglich zu beweisen, *dass der Uebertritt einer Quantität nicht oxygenirten Blutes in das Körpergefässsystem nicht die Hauptursache dieser blauen Färbung seyn kann*, und wir haben daher diese wo anders zu suchen. Ein nur irgend aufmerksames Studium der organischen Herzkrankheiten zeigt uns, dass, wie ich schon oben anzuführen Gelegenheit hatte, die anomale Communication der beiden Herzhälften keine besonderen, ihr allein zukommenden Symptome hat, und dass die blaue Färbung sowohl als alle übrigen ihr noch zugeschriebenen Symptome auch bei verschiedenen andern Herzkrankheiten, namentlich bei bedeutenden Stenosen der Orificien und ohne Vorhandenseyn irgend eines, eine Vermischung der beiden Blutarten möglich machenden, Zustandes vorkommen können. Es ist daher so unnöthig als inconsequent, ganz ähnlichen Symptomen ganz verschiedene Ursachen zu supponiren. Die Ursache der blauen Färbung der Haut und der Schleimhäute und eines grossen Theils der übrigen Symptome in den organischen Herzkrankheiten ist aber die *Behinderung des venösen Blutlaufes*, und dass dieses ist, welche auch die Symptome der sogenannten Cyanose hervorbringt, hoffe ich in folgendem zu beweisen.

---

1) Bulletin de la faculté de médecine de Paris. 1819. p. 355.

Morgagni [1]) war schon dieser Ansicht, indem er sagt: die Verengerung der Arteria pulmonalis widersezе sich dem Durchgang des Bluts, und es erfolge daher eine Stase des venösen Blutes im rechten Vorhof und sofort in allen Körpervenen, und daher entstehe die Lividität der Haut. — Dann waren es vorzüglich Ferrus [2]) und Louis [3]), welche diese Meinung verfochten und mit triftigen Gründen unterstüzten. Bouillaud hat seine Meinung über diesen Gegenstand mehrmals geändert. In dem Werk über Herzkrankheiten, das er mit Bertin herausgab, vertheidigt er die Ansicht von Ferrus, Louis etc; in einem spätern Artikel über *Cyanose* (Dict. de médecine et de chirurgie pratiques. T. VI) tritt er der ältern Ansicht von Senac, Gintrac u. A. bei, und nun in seinem neuen Werk über Herzkrankheiten schwört er wieder zur alten Fahne. Für die aufgestellte Behauptung sprechen:

1) *Fälle von anomalen Communicationen beider Herzhälften, wo offenbar nicht venöses Blut in das linke, sondern umgekehrt arteriöses in das rechte Herz überging und dennoch Cyanose vorhanden war.* So war es unbestreitbar in einem Fall von Corvisart [4]), wo die Aorta und das linke Ostium venosum verengt, der linke Ventrikel concentrisch hypertrophirt, dagegen der linke Vorhof, die rechte Vor- und Herzkammer und die Arteria pulmonalis erweitert waren. Hierher gehört auch

---

1) l. c. epist. XVII. §. 12.

2) Dictionn. de médecine. Art. Cyanose.

3) l. c.

4) l. c. p. 290.

der Fall von Deschamps [1]) und unter meinen Fällen der Fall Nro. VII (obschon die Erscheinungen hier nicht sehr intensiv waren).

2) Bei *bedeutender Verengerung der Pulsaderstämme des Herzens* entweder blos an ihrem Orificium oder in ihrem weitern Verlauf, *bei Verengerung der venösen Ostien* und bei (was der Wirkung nach dieser gleich ist) beträchtlicher *concentrischer Hypertrophie der Ventrikel,* lauter Zuständen, wodurch der Blutlauf in den Venen sehr behindert wird, beobachtet man, *ohne dass irgend* weder Communication der Ventrikel oder Vorhöfe, noch ein Offenbleiben des Botallischen Ganges und Abnormität im Gefässursprung, welche *eine Vermischung der beiden Blutarten möglich* machten, vorhanden ist, nicht selten und besonders, wenn das rechte Herz der Siz der genannten Verengerungen ist, *einen vollkommenen Zustand von Cyanose.* — Einen der interessantesten Fälle dieser Art hat Kreysig [2]) beobachtet an einem jungen Menschen von 18 Jahren, der alle Symptome der Cyanose in einem sehr ausgebildeten Grade darbot, und nach dessen Tod man durchaus keine anomale Communication, sondern blos eine Verengerung der Lungenarterie

1) Richerand Nouveaux éléments de physiologie 8ème edit. Paris 1820. T. I. 331.

2) Die Krankheiten des Herzens. Berlin 1817. III. Theil. S. 119. Der Kranke war klein, einem Knaben von 12 Jahren ähnlich, sehr unausgebildet, ohne Bart, mit weichem blondem Haar, vorgetriebener Stirn, unausgebildeter Nasenwurzel, wie bei Kindern vor der Pubertät. Die Finger lang, die lezten Fingerglieder kolbig, Gesichtsfarbe blauroth, Lippen dunkelblau; über den ganzen Körper bläulich (von durchschimmernden Venen). Bei jeder Bewegung nahm dies zu. Ungeheure Dyspnoe, Herzklopfen, grosse Neigung zu Blutungen. — Er starb, nachdem sich sein Zustand verschlimmert, an einer ziemlich acut verlaufenden Krankheit.

fand. Sie war nemlich, «da, wo sie sich in ihre Hauptstämme zertheilt, sehr verändert; der rechte Stamm war an einer Stelle so weich, dass er bei der Berührung sogleich zerriss, und gleich daneben fanden sich die Häute ganz verdickt, das Lumen verschrumpft, die verdickte Stelle von aussen brandig, von innen nicht mehr wegsam. Mehrere andere Zweige hatten zum Theil ihr Lumen fast eingebüsst, zum Theil waren selbige faltig, verschrumpft und liessen gar kein Blut mehr durch.»

Einen zweiten Fall dieser Art finden wir bei Burnet [1]), wo sich ebenfalls durchaus keine anomale Communication, sondern blos eine bedeutende Verengerung des Orificium der Art. pulmonalis vermittelst einer Art Diaphragma und eine Verengerung des rechten Ostium venosum nebst concentrischer Hypertrophie des rechten Ventrikels fand. In dem Fall Nro. VIII kann gewiss auch die Cyanose nicht auf Rechnung der nur höchst unbedeutenden Communication der beiden Vorhöfe geschrieben werden, um so mehr, da jene erst nach einiger Zeit eintrat. Offenbar hat sie hier einen andern Grund: die Art. pulmonalis in diesem Fall ist am Anfang verschlossen, der rechte Ventrikel verkümmert, das für die Lungen bestimmte Blut musste daher durch den Duct. Botalli aus der Aorta in die Lungenäste treten. Nun hatte aber der Duct. Botalli troz diesem anomalen Bau, den Gesezen der Natur folgend, angefangen sich zu schliessen; dem Blut war daher der Weg zu den Lungen nun fast ganz abgeschnitten, die Körpervenen

1) Journal hébdomadaire de médecine 1831. und Bouillaud traité clinique des maladies du coeur, Paris 1835. II. 155.

mussten sich strozend mit Blut füllen, und dies bedingte die Cyanose.

3) *Verschliessung des foramen ovale im Foetus bedingt Cyanose.*

Vieussens (traité de la structure du coeur Chap. VIII. p. 35) erzählt einen solchen Fall. Das Kind war gut gebildet, athmete aber schwer, die Farbe der ganzen Körperoberfläche war bleifarben, die Extremitäten kalt, und es starb nach 36 Stunden. Das foramen ovale war ganz verschlossen, die Lungen mit Blut überfüllt, der rechte Ventrikel und die Lungenarterie erweitert. Hier musste also alles Blut wie beim Erwachsenen durch die Lungen gehen; da aber diese vor Eintritt des Athemprozesses nicht im Stande sind, eine grosse Menge Blut aufzunehmen, so war eine natürliche Folge davon die Erweiterung der Lungenarterie und des rechten Herzens und die enorme Blutüberfüllung der Körpervenen, und daher die blaue Farbe der Haut.

4) *Cyanose findet sich bekanntlich auch bei Krankheiten anderer Organe, die eine Hemmung in der venösen Circulation bedingen, namentlich der Lungen.*

Dahin gehören die Fälle von *Cyanose*, welche Trotter [1]), Marcet [2]), Lentin [3]), Kwiatowsky [4]), Thomson [5]) beschrieben haben. Thomson, Kwiatowsky, Joerg, Sto

1) Medical and chymical essays. London 1790. II. p. 123.
2) Edinburgh med. and surgical journal. vol. I. 1805. 412.
3) Beiträge zur ausübenden Arzneiwissenschaft. Leipzig 1798. II. p. 68.
4) Diss. aetiol. morbi cœrulei amplificans Vilnæ 1815 und Meckel's Archiv VII. 249.
5) Edinb. med. and surg. journal vol. XII. p. 3—11.

es [1]) haben auch cyanotische Erscheinungen bei Kindern eobachtet, wo man nach dem Tod eine grössere oder leinere Parthie der Lunge unausgebildet, ohne Luft, icht und ganz wie im Foetalzustand zurückgeblieben nd.

5) *Dass die blaue Farbe durch Stase des Bluts in den örpervenen bedingt ist*, dafür spricht auch, dass die laue Färbung in Folge *aller Einflüsse*, *welche die echte Seite des Herzens mit Blut überfüllen* und somit ie Stockung in den Venen vermehren, z. B. Körperewegungen etc., zunimmt.

6) Als Beweis führt Louis ferner noch an, dass durch as Schnüren beim Aderlassen der Arm blau wird, was och nicht durch Mangel an arteriellem Blut, da dies mer zuströmt, geschehen kann, sondern blos durch tockung des venösen.

Eben diese *Hemmung des venösen Blutlaufs*, wodurch ie blaue Farbe der Haut bedingt wird, ist auch die Ursache er übrigen Symptome der Cyanose, und alle diese kommen, ie schon erwähnt, nicht nur bei anomalen Communiationen der beiden Herzhälften, sondern bei allen oranischen Herzkrankheiten, die dem Laufe des venösen luts ein Hinderniss sezen, vor. Die habituelle, oder Anfällen wiederkehrende *Dyspnoe*, das Asthma, sind ei Herzkrankheiten fast nie fehlende Erscheinungen. *æmorrhagien*, vorzüglich Hæmoptysis und Apoplexia ulmonum [2]) (zwei nur dem Siz nach verschiedene

---

1) A treatise on the Diagnosis and treatment of diseases of the chest Part I. Dublin 1837. S. 48.

2) S. Fall VI und VII.

Hæmorrhagien) sind constante Begleiter organischer Herz
krankheiten, namentlich des rechten Herzens; auch Blu
tungen aus Nase und Darmkanal sind nicht selten. Dies
Hæmorrhagien erklären sich sehr leicht, 1) *durch di*
Hindernisse, die der Blutlauf erfährt, und 2) durch ein
eigenthümliche Beschaffenheit des Bluts, welche nac
Lecanu [1]) bei allen krankhaften Zuständen des Herzen
vorhanden ist, nemlich eine Verminderung der Meng
der Blutkügelchen und relative Zunahme der Masse de
Serums, bei gleichbleibender Menge der eiweissstofflige
salzigen, extractiven und fetten Bestandtheile.

Dass die serösen Ansammlungen im Parenchym so
wohl als in Höhlen durch Hemmung des venösen Blu
laufs entstehen, haben die Versuche und Beobachtunge
von Lower und von Bouillaud zur Genüge dargetha

Aus dem Gesagten scheint sich daher zu ergebe
a) dass alle die Symptome, welche man als chara
teristische Zeichen einer Vermischung der beiden Blu
arten resp. einer bestehenden Communication betrac
tete, auch ohne diese bestehen können, b) dass sie si
durchaus nicht von den Symptomen der übrigen org
nischen Herzkrankheiten unterscheiden, c) dass diese Co
munication an und für sich, d. h. wenn nicht ande
Umstände dazutreten, entweder gar keinen oder do
nur einen unbedeutenden störenden Einfluss auf die C
culation hat, d) dass daher die Ursache der krankhaft
Symptome grösstentheils in dem Hinzutreten solcher N

---

1) Études chimiques sur le sang humain Diss. inaug. Paris 1837.

benumstände, welche den freien Lauf des Bluts in den Venen hemmen, zu suchen sey, und c) dass, da diese erwähnten Nebenumstände in manchen Fällen schon bei der Geburt vorhanden sind, in andern erst später entstehen, auch das Auftreten der Symptome nicht immer in derselben Zeit geschehen werde, dass man aber, wenn diese auch erst sehr spät erscheinen, dennoch, aus schon angeführten Gründen, nicht nöthig habe, anzunehmen, dass die anomale Communication selbst erst spät entstanden sey.

Erklärung der Abbildungen.

I. Tafel.

Fig. 1. Das Herz eines zwölf Tage alten Kindes mit fast gänzlichem Mangel der Vorkammerscheidewand und einer foetalen Anordnung der grossen Pulsaderstämme. S. Seite 1. — Der linke Ventrikel und linke Vorhof sind geöffnet.

A. Der rechte Vorhof.
B. Der linke Vorhof.
C. Der rechte Ventrikel.
D. Der linke Ventrikel.
E. Die zweispizige Klappe.
F. Die dreispizige Klappe.
G. Die Lungenvenen.
H. Der freie obere Rand der Kammerscheidewand.
I. Die absteigende Aorta.
K. Die Luftröhre.
LL. Die durch den Weingeist sehr contrahirten Lungen.
M. Die absteigende Hohlvene.
N. Die arteriöse Mündung der linken Kammer.

Fig. 2. Dasselbe Herz von vorn.

A. Aufsteigende Aorta.

B. Der Truncus anonymus.

C. Die linke Carotis.

D. Die linke Arteria subclavia.

E. Der schmale Verbindungszweig zwischen der aufsteigenden und der absteigenden Aorta. (Der nicht entwickelte Aortenbogen.)

F. Der Stamm der Lungenarterie.

Ga. Der rechte Ast
Gb. Der linke Ast
} der Lungenarterie.

H. Fortsezung des Stammes der Lungenarterie in die Aorta descendens (später den Ductus Botalli darstellend).

I. Absteigende Aorta.

K. Das rechte Herzohr.

L. Das linke Herzohr.

M. Die durch den Weingeist sehr contrahirte linke Lunge.

II. Tafel.

Das im VI. Fall (Seite 17) beschriebene Herz der 19jährigen L.. R....

A. Die Vorkammerscheidewand.
B. Das cirunde Loch.
C. Die unterhalb des cirunden Lochs befindliche anomale Oeffnung in der Vorkammerscheidewand.
D. Die zweispizige Klappe.
E. Die linke Kammer.
F. Eingang in die Aorta.
G. Das linke Herzohr.
H. Die Lungenarterie.
I. Die sehr enge Aorta.

Tab. I.

Fig. 1.

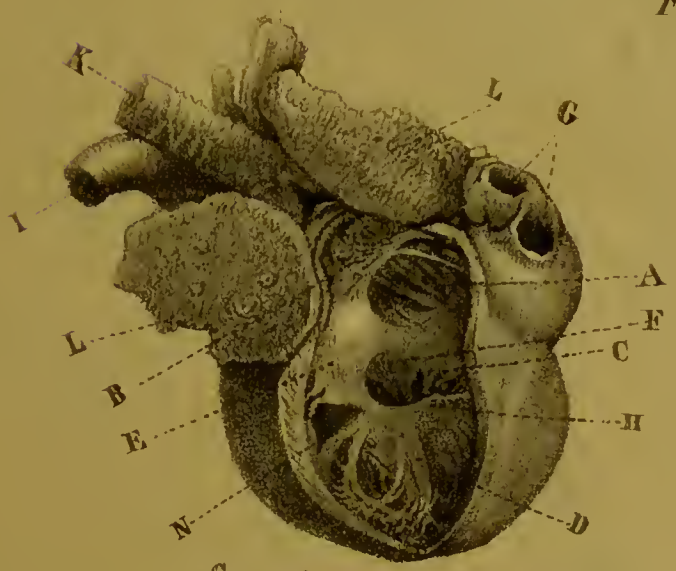

Fig. 2.

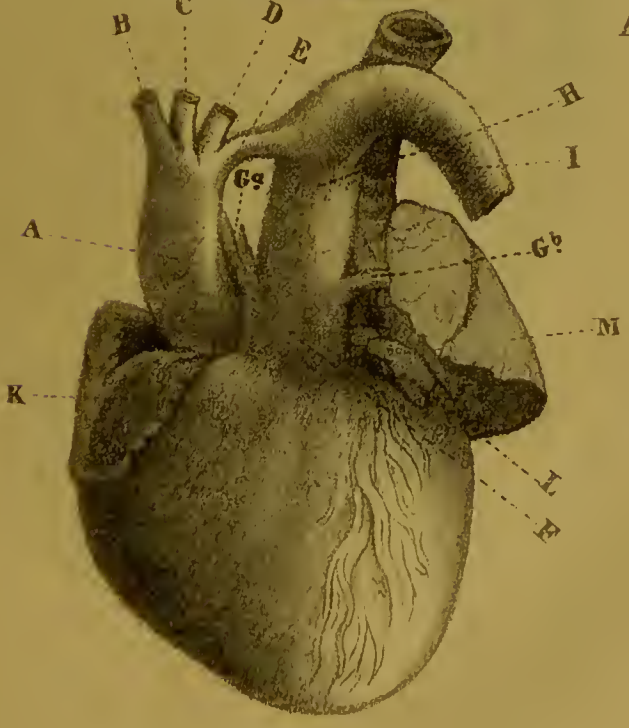
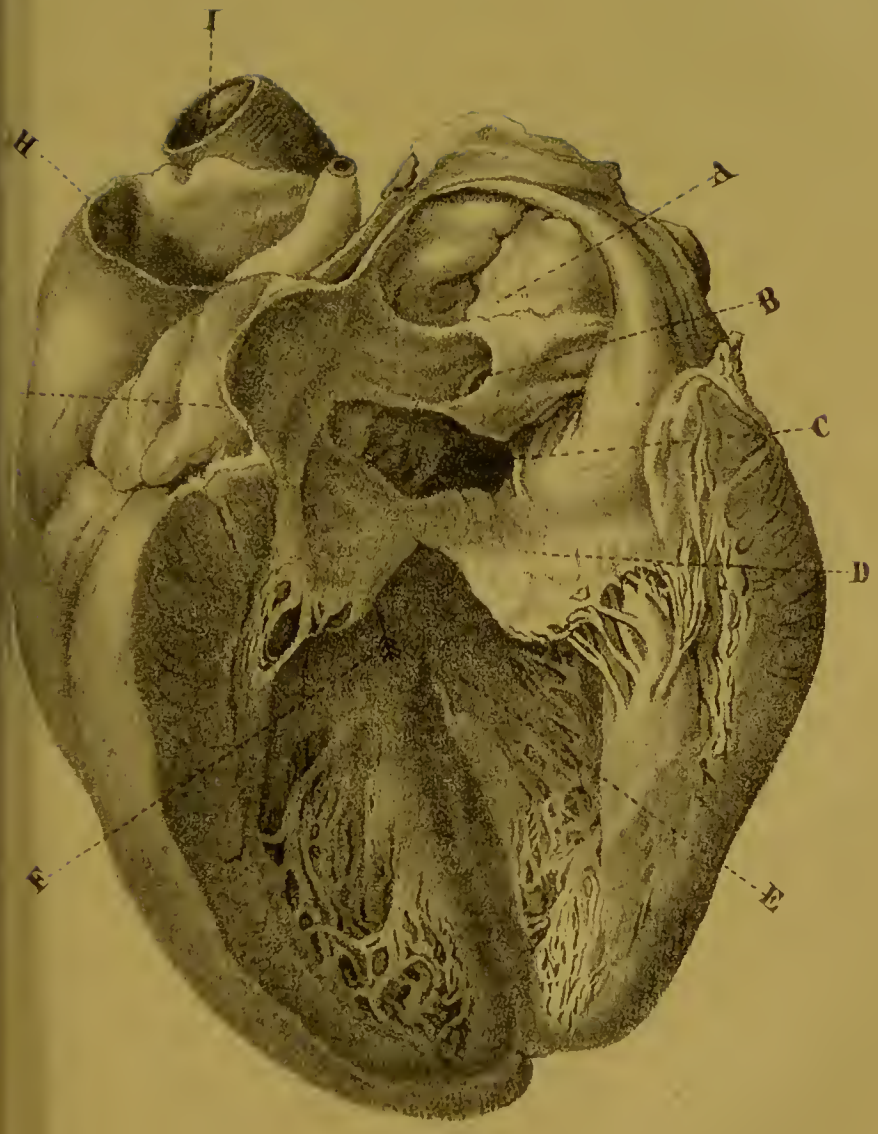
Tab. II.